

**Федеральное государственное бюджетное учреждение
«Национальный медицинский исследовательский центр онкологии
имени Н.Н. Блохина»
Министерства здравоохранения Российской Федерации**

На правах рукописи

БАДЫРОВ РОМИ НАДЫРОВИЧ

**ОСОБЕННОСТИ ОСЛОЖНЕНИЙ У ОНКОЛОГИЧЕСКИХ БОЛЬНЫХ
ПОСЛЕ ЭНДОПРОТЕЗИРОВАНИЯ КРУПНЫХ КОСТЕЙ И СУСТАВОВ**

14.01.12 – Онкология

ДИССЕРТАЦИЯ

на соискание ученой степени

кандидата медицинских наук

Научный руководитель:

доктор медицинских наук

Соколовский Владимир Александрович

Москва – 2020 г.

ОГЛАВЛЕНИЕ

ВВЕДЕНИЕ.....	3
ГЛАВА 1. ОСЛОЖНЕНИЯ У ОНКОЛОГИЧЕСКИХ БОЛЬНЫХ ПОСЛЕ ЭНДОПРОТЕЗИРОВАНИЯ КРУПНЫХ КОСТЕЙ И СУСТАВОВ (ОБЗОР ЛИТЕРАТУРЫ).....	8
1.1 Мягкотканые осложнения (тип I).....	12
1.2. Асептическая нестабильность ножек эндопротеза (тип II).....	14
1.3. Поломка элементов конструкции эндопротеза, перипротезный перелом кости (тип III).....	18
1.4. Инфекция ложа эндопротеза (тип IV).....	21
1.5. Рецидив в костях и мягких тканях (тип V).....	25
ГЛАВА 2. МАТЕРИАЛЫ И МЕТОДЫ.....	28
ГЛАВА 3. РЕЗУЛЬТАТЫ ЭНДОПРОТЕЗИРОВАНИЯ КРУПНЫХ КОСТЕЙ И СУСТАВОВ У БОЛЬНЫХ ЗЛОКАЧЕСТВЕННЫМИ ОПУХОЛЯМИ КОСТЕЙ. 46	
3.1 Мягкотканые осложнеия (Тип I).....	49
3.2 Асептическая нестабильность ножек эндопротеза (Тип II).....	53
3.3 Поломка элементов конструкции эндопротеза, перипротезный перелом кости (тип III).....	64
3.4 Инфекционные осложнения ложа эндопротеза (тип IV).....	72
3.5 Рецидивы в мягких тканях и костях (тип V).....	81
3.6 Срок службы эндопротезов крупных костей и суставов.....	86
3.7 Результаты лечения онкологических больных после эндопротезирования крупных костей и суставов.....	91
ГЛАВА 4. ОБСУЖДЕНИЕ РЕЗУЛЬТАТОВ ИССЛЕДОВАНИЯ ЭНДОПРОТЕЗИРОВАНИЯ КРУПНЫХ КОСТЕЙ И СУСТАВОВ.....	94
ЗАКЛЮЧЕНИЕ.....	105
ВЫВОДЫ.....	106
СПИСОК СОКРАЩЕНИЙ.....	108
СПИСОК ЛИТЕРАТУРЫ.....	109
ПРИЛОЖЕНИЕ.....	125

ВВЕДЕНИЕ

Актуальность темы исследования и степень ее разработанности

В структуре современной онкологии, опухоли костей встречаются сравнительно реже других онкологических заболеваний. Заболеваемость первичными опухолями костей в среднем составляет у мужчин 1, а у женщин 0,6-0,7% на 100тыс. населения. Чаще всего первичные опухоли костей встречаются у лиц молодого и среднего возраста. Преимущественно поражаются длинные трубчатые кости и кости таза. Причины возникновения опухолей костей на сегодняшний день остаются недостаточно изученными.

Вторичные опухоли составляют до 10% от всех злокачественных опухолей костей, как правило возникают вследствие озлокачествления диспластических процессов (костно-хрящевой экзостоз, множественный хондроматоз костей и деформирующий остеоз), которые следует относить в группу предопухолевых заболеваний.

Накопление сведений о биологических особенностях новообразований, развитие химиолучевой терапии и появление новых костно-замещающих материалов, которые параллельно с алло- и аутотрансплантатами позволили замещать обширные дефекты костной ткани, способствуют тому, что в последние десятилетия наметились определенные тенденции к расширению показаний к сохраняемым операциям при лечении опухолей опорно-двигательного аппарата [13]. Мультидисциплинарный подход к лечению пациентов с опухолями костей позволяет улучшить общую выживаемость и качество жизни больных.

Эндопротезирование костей и суставов является приоритетным методом при лечении больных с злокачественными опухолями костей [1,3,25]. Однако вопрос осложнений, возникающих в послеоперационном периоде остается актуальным на сегодняшний день и требует тщательного изучения данной проблемы.

Согласно классификации Henderson E.R. [74], при эндопротезировании крупных костей и суставов у онкологических больных встречаются следующие виды осложнений:

- мягкотканые осложнения, связанные с недостаточностью мягких тканей перипротезной зоны,
- асептическая нестабильность ножек эндопротеза при цементной технике эндопротезирования,
- поломки элементов конструкции эндопротеза, перипротезный перелом кости,
- инфекционные осложнения ложа эндопротеза возникающие в раннем и позднем послеоперационном периоде,
- локальный рецидив в кости или мягких тканях.

По данным литературы, основными осложнениями после эндопротезирования являются: инфекционные осложнения, асептическая нестабильность эндопротеза, поломка отдельных элементов конструкции эндопротеза и рецидивы.

В исследовании зарубежных авторов общая частота таких осложнений оказывалась высокой и достигала 44% [20]. В большинстве случаев развитие данных осложнений приводят к повторным оперативным вмешательствам, что значительно снижает выживаемость эндопротеза и ухудшает качество жизни пациента.

Таким образом, осложнения после эндопротезирования суставов являются актуальной проблемой современной ортопедии, ведущие к нарушению функции, а иногда и к потере конечности, значительно ухудшают качество жизни больных, которым выполнено эндопротезирование.

Основываясь на многолетнем опыте эндопротезирования крупных костей и суставов в отделе общей онкологии НМИЦ им. Н.Н.Блохина, планируется провести работу, которая будет посвящена выявлению и распределению частоты различных типов осложнений, что в свою очередь построит алгоритм работы направленный на предупреждение тех или иных осложнений.

Цель исследования

Улучшить качество жизни и результаты лечения пациентов с первичными и

метастатическими опухолями костей и суставов за счет снижения частоты осложнений после эндопротезирования.

Задачи исследования

1. Провести ретроспективный анализ пациентов с опухолями крупных костей и суставов, которым приводилось первичное и ревизионное эндопротезирование.

2. Определить частоту различных видов осложнений, влияющих на отдаленные результаты протезирования.

3. На основании анализа осложнений, разработать тактику хирургического лечения больных с целью улучшения отдаленных результатов эндопротезирования и качества жизни пациентов.

4. Изучить отдаленные онкологические и ортопедические результаты эндопротезирования крупных костей и суставов у пациентов с опухолями костей.

Научная новизна

На основе большого клинического опыта лечения больных с опухолями опорно-двигательного аппарата накопленного в ФГБУ «НМИЦ онкологии им.Н.Н.Блохина» Минздрава России, проведена работа по анализу наиболее частых видов осложнений возникших у больных после эндопротезирования.

Исходя из ретроспективного анализа определены причины возникновения осложнений и способы профилактики.

Теоретическая и практическая значимость

Проведенные исследования помогут разработать алгоритм предоперационной подготовки, хирургического лечения ведения пациента в послеоперационном периоде. В свою очередь процесс лечения больного будет оптимизирован, что значительно улучшит качество жизни, отдаленный онкологический и ортопедический результат.

Методы и методологии исследования

В ходе диссертационного исследования проведен ретроспективный анализ результатов хирургического лечения 837 пациентов со злокачественными новообразованиями костей, которым в отделе общей онкологии НМИЦ онкологии им. Н.Н.Блохина в 1992 – 2015 гг. было проведено 1040 операций.

Из них 837 операций было проведено в объеме сегментарной резекции или экстирпации пораженной кости с последующим замещением дефекта онкологическим эндопротезом крупных костей и суставов и 203 ревизионных операций, выполненных по поводу: асептической нестабильности эндопротеза, разрушение элементов конструкции протеза, перипротезного перелома кости, инфекционных осложнений и рецидива опухоли.

Срок наблюдения за 837 пациентами в среднем составил 68,3мес. (от 0,3 до 318,9мес.).

В процессе выполнения работы использованы результаты клинических, антропометрических, рентгенологических, ультразвуковых, радиоизотопных, цитологических, микробиологических и морфологических методов обследования пациентов.

Положения, выносимые на защиту

1. Ревизионные операции по поводу осложнений возникающих в раннем и позднем послеоперационном периоде существенно повышают частоту повторных осложнений с 41,4 % до 47,8%.

2. Мягкотканые осложнения характерны для протезирования тазобедренного сустава и проявляются в виде дислокации эндопротеза (Тип IA). Выполнение пластики полипропиленовой сеткой оправдано и должно выполняться при эндопротезировании тазобедренного сустава.

3. С увеличением длины резекции кости достоверно возрастает риск развития асептической нестабильности ножек эндопротеза в послеоперационном периоде, следовательно, необходимости проведения ревизионной операции.

4. Разработанный в отделении алгоритм профилактики и лечения инфекционных осложнений (Тип IV) в послеоперационном периоде позволяет снизить частоту данного осложнения с 9,2% до 5,2%.

Степень достоверности и апробация результатов

Диссертация апробирована и рекомендована к защите 25 декабря 2019 года на совместной научной конференции отделений: НИИ клинической онкологии имени академика РАН и РАМН Н.Н. Трапезникова, НИИ клинической и экспериментальной радиологии, НИИ детской онкологии и гематологии ФГБУ «НМИЦ онкологии им. Н.Н. Блохина» Минздрава России.

Основные результаты исследования обсуждены на Российском онкологическом конгрессе 2018 и 2019 гг., а также на Втором международном форуме онкологии и радиологии в 2019 году.

ГЛАВА 1. ОСЛОЖНЕНИЯ У ОНКОЛОГИЧЕСКИХ БОЛЬНЫХ ПОСЛЕ ЭНДОПРОТЕЗИРОВАНИЯ КРУПНЫХ КОСТЕЙ И СУСТАВОВ (ОБЗОР ЛИТЕРАТУРЫ)

Опухоли костей являются относительно редкими в структуре всех онкологических заболеваний и встречаются в пределах 0,5–2 случая на 100 тыс. населения. По мере внедрения новых протоколов лекарственного лечения, улучшились результаты локального контроля опухоли, что позволяет расширять показания для проведения органосохраняющих операций. По данным ФГБУ «НМИЦ онкологии им. Н.Н. Блохина» Минздрава России, совершенствование методов лечения злокачественных опухолей увеличилась выживаемость с 10% в 50-е гг. XX в. до 75% в 2000-е гг., а доля органосохраняющих операций – с 50–60% в 80–90-е годы XX в. до 85–90% в настоящее время [2,8,24,116].

Несмотря на успехи лекарственной терапии ведущим методом лечения первичных опухолей костей продолжает оставаться хирургическое вмешательство. Бурное развитие комбинированных методов терапии во многом изменила оперативную тактику при лечении злокачественных новообразований костей. Эволюция в изучении природы опухоли и методов воздействия на нее значительно улучшила выживаемость пациентов, а современные технологии, используемые при хирургическом лечении, позволили повысить качество жизни пациентов. [4,8,21,25,80].

До 1900х годов было несколько безуспешных попыток установить металлический имплантат в организм человека, причиной чего являлась коррозия металла под воздействием биологических жидкостей. Так в 1932г., в Austenal Laboratories был создан инертный для организма кобальт-хромовый сплав, который назывался Vitallium, что послужило началом эпохи применение различных видов имплантов. [79]. Органосохраняющие вмешательства по поводу опухолей с замещением дефектов костей эндопротезами стали широко выполняться только в последние 25–30 лет [96,100].

В современные дни, эндопротезирование является стандартом лечения опухолей костей, что позволяет выполнить органосохраняющее лечение в 85-90%

случаев. Эндопротезированию подвергаются практически все крупные суставы (плечевой, локтевой, лучезапястный суставы, тотальный эндопротез плеча, тазобедренный, коленный, голеностопный суставы, тотальное эндопротезирование бедра, голени, диафизы плечевой, бедренной и большеберцовой кости) [1,2,3,20,62,65,111]. Несмотря на масштабность эндопротезирования в современной онкоортопедии, зарубежные исследователи практикуют и другие методы замещения дефектов костей, так Albergo J.I. [29] в своем исследовании отметил что для пациентов молодого возраста с целью достижения хорошего функционального результата конечности необходимо рассмотреть вариант замещения костного дефекта аллотрансплантатом, напротив, пациентам пожилого возраста или с плохим онкологическим прогнозом когда стоит вопрос о быстром восстановлении предпочтительнее провести эндопротезирование.

По данным исследований продолжительность жизни и длительность безрецидивного периода после органосохраняющих операций при условии выполнения адекватной резекции сходны с таковыми после ампутации [11,93]. Однако риск осложнений после органосохраняющих операций в сравнении с ампутациями, по данным различных авторов, значительно выше, и преимущества раннего восстановления функции оперированной конечности нивелируются возможностью возникновения осложнений: нестабильности от 5 до 60%, нагноения 3–20%, нарушения целостности имплантата 3–20% [8,82,86].

За последние десятилетия в сфере онкоортопедии достигнуты существенные успехи в разработке методик оперативных вмешательств [7,22] с применением разнообразных конструкций эндопротезов, однако поиски эндопротеза, отвечающего всем требованиям современной онкоортопедии, продолжаются, о чем свидетельствует множество публикаций в отечественной и зарубежной литературе [9,71]. Остаются предметом дискуссии вопросы о преимуществах и недостатках различных материалов для изготовления эндопротезов, много работ, посвященных дизайну и конструктивным особенностям имплантатов, изучаются методы профилактики и лечения послеоперационных осложнений [5,12]. В

наибольшей степени устойчивы к высоким нагрузкам титановые сплавы. В то же время сплавы титана отвечают требованиям биологической совместимости, практически не взаимодействуя с биологическими средами [12,33]. Ведутся работы, направленные на придание антибактериальных свойств самой металлоконструкции. Предложены эндопротезы с серебряными покрытиями, проводятся исследования по созданию имплантатов с азотированной поверхностью. При этом азот, высвобождаясь в перипротезное пространство, образует активные соединения, которые непосредственно воздействуют на микроорганизмы возбудителей [44,85].

Для лучшего понимания и интерпретации осложнений, возникших в связи с эндопротезированием Henderson E.R. [74] в работе «Classification of failure of limb salvage after reconstructive surgery for bone tumours» выделил 5 типов осложнений, на которые ссылаются практически все ведущие клиники мира. Все типы осложнений поделены на две основные группы (таблица 1): первая группа механических осложнений включает 1, 2 и 3 типы, во вторую группу немеханических осложнений вошли 4 и 5 типы.

Таблица 1 - Классификация осложнений после органосохранных реконструктивных операций [74]

Тип осложнений	ТИП I Мягкотканые осложнения	ТИП II Асептическая нестабильность	ТИП III Поломка протеза, перелом кости	ТИП IV Инфекция ложа эндопротеза	ТИП V Рецидив опухоли
Подтип осложнений	А. Нестабильность фиксации/разрыв мягких тканей, недостаточность разгибателей.	А. Ранняя асептическая нестабильность ножек протеза (до 2 лет)	А. Разрушение элементов конструкции эндопротеза.	А. Ранняя инфекция эндопротеза (до 2х лет после операции)	А. Рецидив в мягких тканях
	В. Расхождение краёв раны	В. Поздняя асептическая нестабильность ножек протеза (более 2 лет)	В. Перипротезный перелом кости.	В. Поздняя инфекция эндопротеза (более 2х лет после операции)	В. Рецидив в кости

I тип - осложнения связанные с мягкими тканями, включающая в себя два подтипа:

A - дефицит мягких тканей, недостаточность функции сустава

B - асептический диастаз послеоперационной раны, формирование грубого рубца

II тип – асептическая нестабильность ножек эндопротеза, как правило диагностированная на основании клинических, рентгенологических данных. Второй тип подразделяется на два подтипа в зависимости от срока возникновения нестабильности после эндопротезирования:

A - ранняя асептическая нестабильность, возникшая до двух лет от даты операции;

B - поздняя асептическая нестабильность, возникшая после двух лет от даты операции;

III тип – механические осложнения приводящие к нестабильности эндопротеза, также состоят из двух подтипов:

A - разрушение, износ и поломка отдельных элементов эндопротеза,

B - перипротезный перелом кости.

IV тип – инфекция ложа эндопротеза, также подразделяется на два подтипа в зависимости от периода возникновения:

A - инфекция ложа эндопротеза возникшая до двух лет от даты операции;

B - инфекция, возникшая после двух лет от даты операции;

IV тип - рецидив опухоли возникший в послеоперационной зоне

A – рецидив или прогрессирование возникшее в мягких тканях послеоперационной зоны;

B – рецидив в кости после сегментарной резекции.

1.1 Мягкотканые осложнения (тип I)

Мягкотканые осложнения в современной онкоортопедии являются относительно редким осложнением после проведения органосохранных операциях по поводу первичных и метастатических опухолей костей и занимают последнее место среди пяти основных типов осложнений [73]. В своей работе

В.В.Тепляков и соавт. [23], отметили мягкотканые осложнения в виде вывиха в тазобедренном суставе у троих пациентов из ста, которым было проведено эндопротезирование крупных костей и суставов. Вывих эндопротеза после резекции бедренной кости с эндопротезированием тазобедренного сустава возник на 1-, 3- и 5-м месяце наблюдения. Автор связывает данное осложнение с выраженным объемом первичной опухоли и, как следствие, большим массивом резецированных мягких тканей. У данных больных в качестве пластики сустава не использовался полипропиленовый сетчатый протез. Всем больным было проведено открытое вправление вывиха. Таким образом, мягкотканые осложнения произошли у 3 (3%) из 100 пациентов с эндопротезированием крупных костей и суставов различной локализации.

При эндопротезировании тазобедренного и плечевого сустава на сегодняшний день обязательным является выполнение искусственной суставной капсулы полипропиленовым сетчатым протезом, что значительно снижает частоту вывихов в послеоперационном периоде [20,72], способствует лучшему синергизму мышц и эффективному замещению фиброзной капсулы вокруг эндопротеза [54]. Кроме того, P. Ruggieri et al. [114] в своем исследовании отметили, что важным нюансом при эндопротезировании тазобедренного сустава является максимальное сохранение суставной капсулы, последняя является дополнительным фактором снижающий риск развития вывиха головки эндопротеза в послеоперационном периоде.

Такие критерии как: длина резекции, объем удаления мягких тканей, тип конструкции эндопротеза напрямую коррелируют с вероятностью возникновения осложнений в послеоперационном периоде [130]. При эндопротезировании коленного сустава с сегментарной резекцией большеберцовой кости в периоды становления эндопротезирования хирурги сталкивались с такой проблемой как дефицит мягких тканей при закрытии дефекта. В свою очередь это вело к плохому кровоснабжению данной анатомической области, отсюда следовали диастаз краев раны, высокий риск инфицирования. Использование икроножной мышцы для закрытия дефекта после эндопротезирования коленного сустава с сегментарной

резекцией проксимального отдела большеберцовой кости, значительно снизило частоту возникновений осложнений связанных с дефицитом мягких тканей в этой области [75,94,95,130]. Более того, исследования показали, что при возникновении поверхностной инфекции при эндопротезировании данной локализации удалось добиться ограничения процесса и излечения с помощью пролонгированной антибактериальной терапии, без хирургического вмешательства, что являлось бы казуистикой в случаях без пластики икроножной мышцей [119].

1.2. Асептическая нестабильность ножек эндопротеза (тип II)

В современной ортопедии вместе с расширением показаний к проведению органосохраняющих операций как предпочтительный метод лечения при злокачественных опухолях костей растет и частота проведения ревизионных операций [19,39]. Асептическая нестабильность ножек эндопротеза является одним из ведущих типов осложнений, который до сих пор сохраняет свою актуальность. Асептическая нестабильность подразумевает патологическую подвижность ножек эндопротеза по отношению к кости. По данным различных клинических исследований, частота асептической нестабильности эндопротезов крупных костей и суставов у онкологических больных колеблется от 2,5% до 21,3% [37,109,115,118,120].

Нестабильность протеза зачастую проявляется в виде перипротезной резорбции вследствие воздействия на нее продуктов износа, как правило, возникающая через несколько лет после эндопротезирования [77].

Результаты международных исследований [10,15,16,17,26,31,45,58,61, 81,89,92,97,99,124], показали что накопление продуктов износа металла, цемента и полиэтиленового вкладыша, способствует образованию грануляционной ткани, богатой макрофагами и гистиоцитами, отчасти поглощающими продукты износа и продуцирующими медиаторы воспаления и другие биологически активные вещества, обуславливающие хроническое асептическое воспаление, которое, в свою очередь, стимулирует резорбцию кости на поверхности, прилегающей к эндопротезу, и ведёт к нестабильности имплантата. Richard Craig [51] в своем

исследовании описал “псевдоопухоль” которая развилась в перипротезной мягкой ткани вследствие иммунного ответа пациента на частицы кобальт-хрома (Co-Cr). При гистологическом исследовании патологической ткани было выявлено большое количество макрофагов, содержащих в себе частицы металла.

В литературе предлагаются разные объяснения асептической нестабильности, таковыми являются: неравномерное распределение нагрузки, асептический некроз кости как следствие механической ее травматизации при подготовке костномозгового канала для имплантации, высокой температуры полимеризации цемента, реакция организма на инородное тело, металлоз как следствие нарушение целостности отдельных элементов эндопротеза, нарушение техники и этапности эндопротезирования приводящая к микроподвижности эндопротеза или отдельных ее компонентов [6,9,18].

Отдельное внимание стоит уделить механическим свойствам эндопротеза, который однозначно является важным фактором, влияющим на стабильность эндопротеза [116]. Рассмотрев совершенствование функциональных возможностей эндопротеза в хронологическом порядке стоит отметить что первые конструкции эндопротезов коленного сустава обеспечивали движение только в одной оси, сгибание и разгибание. Полное отсутствие ротационной функции эндопротеза часто вызывало механическую нестабильность имплантатов. По данным Chandrasekar C.R. [48], при использовании последних эндопротезов переломы вокруг бедренной ножки протеза возникали у 38% больных, вокруг большеберцовой ножки – у 5%; частота инфицирования ложа протеза достигала 20%. В исследовании Myers и соавт. [103] частота несостоятельности полиэтиленовых вкладышей у эндопротезов коленного сустава без ротационного компонента, замещающих дистальный отдел бедренной кости, составила 29,5%, перелома ножки имплантата – 6,3%. Аналогичные результаты приводят и Kawai и соавт. [88]. В их исследовании частота асептической нестабильности, требовавшей ревизионной операции, составила 27,5%. По данным Abu-Rajab и соавт. [27], 7-летняя выживаемость петлевых эндопротезов, замещающих дистальный отдел бедренной кости, составляет 64%. Следовательно,

учитывая плохую адаптированность петлевых эндопротезов, большинство авторов не рекомендуют использовать такой тип имплантатов при ревизионных операциях.

Шарнирные эндопротезы с ротационным компонентом коленного сустава дополнительно к сгибанию и разгибанию дают возможность совершать внутреннюю и наружную ротацию в коленном суставе, что существенно улучшает функцию конечности и уменьшает частоту нестабильности имплантата, в частности расшатывание ножек [55]. Pala E. et al. [106] включили в исследование 687 пациентов которым проводилось эндопротезирование коленного сустава при резекции дистального отдела бедренной кости. Оценив функциональный результат после установки блоковидных и ротационных эндопротезов по шкале MSTs, функциональный результат ротационных эндопротезов оказался выше и составил 84%, тогда как у блоковидных эндопротезов 76%.

В современной ортопедии наряду с успешной эффективностью лечения заболевания появляются улучшенные адаптированные эндопротезы коленного сустава, становятся доступными такие современные протезы как: GMRS [28,91,113,132], Mutars [62], Compress [40], Lane-Burstein [87] и Stanmore [102,103]. В отличие от устаревших протезов моделей KMFTR неоспоримым преимуществом всех этих эндопротезов является ротационный компонент. Ruggieri P. et al. [115] сравнили преимущества и недостатки имплантатов фирмы Stryker KMFTR (Kotz Modular Femur-Tibia Reconstruction system) и HMRS (Howmedica Modular Reconstruction System). Для эндопротезов KMFTR частота ревизионных вмешательств в связи с поломкой ножки составила 10,5% (13/125), частота асептической нестабильности – 9,6%, частота инфекционных осложнений в ложе имплантата, повлекших реэндопротезирование – 12%. У протезов HMRS аналогичные показатели были ниже – 3,5% (19/533), 4,9% и 8,4%, соответственно, однако различия не достигли статистической значимости. Диаметр ножки сломанного имплантата колебался от 10 до 15мм и в среднем составил 12мм.

Высокая жёсткость конструкции приводит к биомеханическому конфликту в системе «ножка эндопротеза – кость», вследствие чего кость приходит в реактивное состояние. Исходя из этого, асептическое расшатывание можно охарактеризовать как следствие реактивной перестройки и резорбции кости в ответ на переменную нагрузку, что в конечном итоге приводит к асептической нестабильности эндопротеза.

Еще одним немаловажным фактором, влияющим на развитие асептической нестабильности в послеоперационном периоде, является проведение химиотерапии пациентам в качестве комбинированного лечения заболевания. У пациентов, получающих химиотерапевтическое лечение в послеоперационном периоде повышается риск возникновения ранней асептической нестабильности из-за цитостатического воздействия химиопрепаратов [46,131].

Patrick F. [38] в своем исследовании сделал акцент на индивидуальный подбор ножки эндопротеза, использовались цементные ножки большого диаметра. Костномозговой канал обрабатывался римерами до кортикального слоя. За пятилетний период наблюдения асептическая нестабильность была у 1.8% пациентов. Пренебрегая принципом чем длиннее ножка протеза тем он стабильнее, в своем исследовании Nadorf J. et al. [104,121] сделали акцент на форму ножек эндопротеза, так при использовании конусных ножек эндопротезов в первой группе длиной 100мм, а во второй группе пациентов длиной 160 мм., в послеоперационном периоде показали одинаково хорошие результаты фиксации ножек, следовательно предпочтение должно быть отдано конусным эндопротезам со 100мм. ножками, что сохраняет запас здоровой костной ткани на потенциальную ревизионную операцию.

Chao E.Y. [49] было предложено разделить второй тип осложнения в зависимости от времени возникновения асептической нестабильности на две подгруппы (2А тип - нестабильность возникшая до двух лет после проведения операции, 2В тип-нестабильность возникшая в период от двух лет и более после эндопротезирования).

На сегодняшний день асептическая нестабильность эндопротезов при замещении дефектов является одной из главных причин, приводящей к ревизионным операциям, что подтверждается и другими исследованиями [68, 98,117]. Так, например, Grimer R.J. [64] показал, что за период наблюдения 29,4 года у 230 пациентов в возрасте от 25 до 43 лет только по причине асептической нестабильности было произведено 112 ревизионных операций.

Исходя из вышеизложенного можно выделить следующие основные факторы влияющие на частоту возникновения асептической нестабильности ножек эндопротеза:

- форма ножек эндопротеза, качество конструкции, функциональные способности эндопротеза (петлевые, ротационные),
- нарушение техники установки эндопротеза,
- проведение химиотерапевтического лечения в программе комбинированного лечения.

1.3. Поломка элементов конструкции эндопротеза, перипротезный перелом кости (тип III)

Длительная эксплуатация эндопротезов после органосохраняющей операции в настоящее время предполагает высокую вероятность проведения ревизионной операции в связи износом и поломкой элементов эндопротеза. По данным зарубежной литературы 19% пациентов после эндопротезирования коленного сустава в дальнейшем нуждаются в ревизионной операции по поводу поломки эндопротеза. Вопрос механических осложнений после эндопротезирования крупных костей и суставов, остается актуальным, несмотря на усовершенствование функциональных и механических качеств эндопротеза. Так, по данным Unwin P.S. et al. [126], при анализе 1001 пациента осложнения возникли у 210 пациентов, из которых у 18 (1,8%) отмечался перелом ножек эндопротеза. Проведение ревизионной операции по поводу замены отдельных элементов эндопротеза является технически не сложной операцией, однако

повторная операция повышает частоту возникновения инфекционных осложнений и является нежелательной операцией [47].

Какие же причины приводят к переломам конструкции эндопротеза?

Известны несколько факторов риска, которые сокращают сроки эксплуатации эндопротеза:

- 1) избыточный вес и рост пациента;
- 2) высокая активность пациента;
- 3) ограничение движений в оперированном суставе.

Кроме того, следует отметить такой фактор как усталость металла, когда перелом происходит по типу так называемого «усталого перелома», являющийся следствием длительной эксплуатации эндопротеза. В отличие от костей человека которые непрерывно подвергаются регенерации, имплантаты, замещающие дефект костных структур будучи подвергнуты перемежающимся нагрузкам достаточной величины через определенное количество времени, в конечном итоге не выдерживают нагрузки и разрушаются. В исследовании Saranna R. [47], перелом ножек эндопротеза отмечается в (6,3%). В работе Hauer T.M. et al. [70], за период наблюдения от 2 до 25 лет после операции, перелом ножек эндопротеза составил 12%. Было также показано, что риск возникновения перелома эндопротеза возрастает при увеличении длины замещаемой части и уменьшении диаметра костномозгового канала. Немаловажную роль играет избыточный вес пациента, который в свою очередь ведет к быстрому износу элементов конструкции протеза, следовательно, увеличению риска перелома металлоконструкции [90].

По данным исследования Myers G.J. [102] перелом конструкции эндопротеза наблюдался в 2% случаев. В среднем же, по данным зарубежной и отечественной литературы, перелом конструкции эндопротеза может встречаться с частотой от 1,8 до 6,3%. «Усталый перелом» конструкции эндопротеза, ведет к нарушению биомеханики сустава и является абсолютным показанием для проведения ревэндопротезирования.

По мере накопления опыта использования металлических эндопротезов стало очевидным, что использование в узлах трения пары металл/металл не является оптимальным решением данной проблемы. Поиск новых материалов привел к использованию полиэтиленовых вкладышей, обладающих биоинертностью и уменьшающих образование дебриса (продукты износа металла). На сегодняшний день, большинство различных моделей эндопротеза имеют полиэтиленовые вкладыши. Однако, несмотря на все положительные моменты использования полиэтиленовых вкладышей в конструкции эндопротеза, они, как и любые материалы, имеют степень износа. Так, по данным Saranna R. [47] разрушение полиэтиленовых вкладышей составило 41% рассмотренных случаев, из которых 30% подверглись реэндопротезированию. Основными причинами разрушения полиэтиленовых вкладышей являются: избыточная масса тела пациента, нарушение техники выполнения операции эндопротезирования, повышенная активность пациента.

Таким образом, причинами разрушения полиэтиленовых вкладышей являются те же факторы, что и при переломах эндопротезов. В исследовании Myers G.J. [102] при анализе 194 случаев эндопротезирования, 36 пациентам выполнено реэндопротезирование из-за разрушения полиэтиленовых вкладышей. Однако в 16 случаях отмечено повторное разрушение вкладышей, что явилось поводом для повторных ревизий. Самый высокий процент износа вкладышей приводит Henshaw R.M. [75] – 42%. Разрушение полиэтиленовых вкладышей приводит к нарушению механики эндопротеза, изнашиванию участков трения эндопротеза, что ведет к образованию металлоза в ложе эндопротеза и является прямым показанием к проведению ревизионной операции. Стоит отметить, что чем раньше будет проведена ревизионная операция по поводу поломок вкладышей эндопротеза после диагностики тем вероятнее будет ограничено коррекций эндопротеза без замены имплантата полностью. Таким образом, из вышеперечисленного следует, что износ полиэтиленовых вкладышей является осложнением, существенно снижающим срок службы эндопротеза и приводящим к реэндопротезированию.

1.4. Инфекция ложа эндопротеза (тип IV)

Инфекционные осложнения в ложе эндопротеза после органосохраняющих операций являются наиболее грозным осложнением, и одним из главных причин, снижающих период эксплуатации эндопротеза [67,78,110,129]. Согласно данным отечественных и зарубежных авторов, его частота при установке онкологических конструкций в среднем составляет от 10 до 19,4% [14,18]. Зачастую пациенты с глубокой перипротезной инфекцией нуждаются в проведении двухэтапной ревизионной операции с длительным проведением внутривенной антибактериальной терапии. Приблизительно в 20% случаях в следствии перипротезной инфекции проводятся операции, снижающие функциональную способность конечности (артродез), либо калечащие операции (ампутация) [84].

По данным исследования Нисиченко Д.В. [14], общая частота инфекционных осложнений эндопротезирования крупных костей и суставов у онкологических больных согласно классификации Zimmerli, составляет 10,7%: ранних инфекционных осложнений – 49%, отсроченных – 16,5%, поздних – 34,5%. Автор делает выводы о том, что анатомическая локализация эндопротезирования также является фактором риска возникновения инфекционных осложнений. Таким образом, частота инфицирования имплантатов чаще наблюдается после протезирования проксимального отдела большеберцовой кости (19,4%). Частота инфицирования эндопротезов тазобедренного сустава составляет 10%, тотальных протезов бедренной кости — 12,8%, эндопротезов коленного сустава, замещающих дистальный отдел бедренной кости, — 8,7%, и реже остальных локализаций встречается инфицирование после эндопротезирования плечевого сустава — 3%. После проведения бактериологического анализа аспирата ложа, инфицированного эндопротеза, основными возбудителями оказались грамположительные бактерии (86%), в частности, MRSA (30%). Лечение ранней инфекции (1-7 сутки после имплантации) включает ревизию и санацию ложа эндопротеза, установку промывной системы и антибиотикотерапию амоксициллином или цефалоспоридами III-IV поколения в течение 30-45 суток. При неэффективности

проводится двухэтапное реэндопротезирование. Лечение отсроченной и поздней инфекции включает пункционное промывание ложа эндопротеза и антибиотикотерапию фторхинолонами или цефалоспоридами III поколения в течение 30-45 суток при диагностике метициллинчувствительной флоры. При неэффективности или выявлении метициллинрезистентной флоры проводится двухэтапное реэндопротезирование.

В статье De Gori M. [56] опубликованной в 2016г., проанализированы результаты лечения 87 пациентов, которым был установлен модульный эндопротез Megasystem-C® (Waldemar LINK® GmbH & Co. KG, Hamburg, FRG). Было 54 (62,1%) женщин и 33 (37,9%) мужчин, в среднем возраст пациентов составлял 61 (18-93) лет на момент проведения хирургического лечения. Период наблюдения составлял 58 (1-167) месяцев. В результате, инфекция ложа эндопротеза наблюдалась у 10 (11,5%) пациентов (проксимальный отдел бедренной кости у 5 пациентов, дистальный отдел бедренной кости у 3 пациентов, проксимальный отдел большеберцовой кости у 1 пациента и у одного пациента при тотальном эндопротезировании бедренной кости). Срок возникновения инфекции в среднем составил 23 (1-63) месяцев после хирургического лечения.

Стоит уделить внимание исследованию Jeys L.M. [83], особенностью которого является большое количество пациентов (1240) и длительный срок наблюдения – от 2мес до 33 лет. Данное количество пациентов было прооперировано четырьмя хирургами в одной больнице за временной промежуток в 37 лет. Средний период наблюдения составил 5,8 лет. Инфекция была выявлена у 136 пациентов (11,0%), при эндопротезировании: большеберцовой кости 23,1% (57/247), плечевой кости 1,1% (2/180), тазобедренного сустава 6,7% (18/270), коленного сустава с резекцией бедренной кости 10,3% (48/465), костей таза 23% (11/48). При тотальном протезировании бедренной кости (n=15) и диафизе бедренной кости (n=39) не было выявлено ни одного случая инфекции. В большинстве случаев 48% (65/136), возбудителем являлся коагулазо-негативный стафилококк. Калечащие операции по поводу инфекции были проведены 37%

(50/136) пациентам. В данной работе были выделены следующие факторы влияющие на риск развития инфекционных осложнений:

- ✓ лучевая терапия, проводимая в качестве комбинированного лечения заболевания
- ✓ использование дистракционных эндопротезов при растущем скелете, как правило молодого возраста
- ✓ анатомическая локализация эндопротезирования (тазобедренный сустав, коленный сустав с резекцией большеберцовой кости).

Необходимо отметить что вышеописанные факторы влияющие на частоту возникновения инфекционных осложнений оказались статистически достоверными ($p < 0,005$).

На сегодняшний день наиболее информативным методом диагностики инфекционных осложнений в ложе эндопротеза является положительный результат бактериологического исследования аспирата из полости сустава или образцов тканей, полученных в ходе ревизионной операции в области эндопротеза. По данным Cruess R.L. [52], пункция полости вокруг эндопротеза позволяет установить возбудитель инфекции у 80% больных.

При лечении инфекционных осложнений в ложе эндопротеза антибиотикотерапия является обязательной составной ее частью. По данным Trampuz A. [125], эффективной схемой лечения является 2-недельный курс бета-лактаминового антибиотика в дозе 2 г в/в каждые 6ч. При аллергической реакции на бета-лактамы назначают комбинацию ванкомицина в дозе 1 г в/в каждые 12 ч и рифампицина в дозе 450 мг per os каждые 12ч. После парентерального введения бета-лактама или ванкомицина показан прием таблетированного ципрофлоксацина в дозе 750 мг каждые 12ч. и продолжение терапии рифампицином в течение 3 мес. при инфекционных осложнениях в ложе эндопротеза тазобедренного сустава и 6 мес. – при осложнениях в ложе эндопротеза коленного сустава. По наблюдениям авторов, эффективность такого лечения достигает 100%.

По мнению зарубежных исследователей и исследований, проведенных на базе ФГБУ «НМИЦ онкологии им. Н.Н.Блохина» Минздрава России [2,14], перспективным методом оперативного лечения инфекционных осложнений является реэндопротезирование [53,69]. Его целесообразно проводить в два этапа: – на первом этапе удалять инфицированный эндопротез и устанавливать спейсер из цемента, содержащий антибиотик, к которому чувствителен возбудитель; – на втором этапе (через 1–6 мес.) выполнять реэндопротезирование. Такая тактика способствует достижению хороших результатов без повторных осложнений и позволяет сохранить функции конечности. М.Д. Алиев и соавт. [2] считают, что основным условием предотвращения инфекционных осложнений эндопротезирования костей и крупных суставов является их профилактика, включающая:

- санацию хронических очагов инфекции на дооперационном этапе;
- соблюдение строгих стерильных условий в операционной;
- начало антибактериальной терапии за 30–40 мин до операции;
- использование антисептика (лавасепт) во время операции (постоянное орошение раны; при эндопротезировании коленного сустава – диализ раны в течение 48 ч);
- адекватное дренирование операционной раны для профилактики гематомы с помощью приточно-отточной (лаважной) системы.

По данным различных авторов профилактическое введение антибиотика до оперативного вмешательства не всегда может быть достаточным. Так например, Bratzler D.W. [42] в своем исследовании показали, что если время операции составляет больше чем период полувыведения антибиотика из организма, то необходимо рассмотреть вопрос о повторном интраоперационном введении антибиотика, для достижения необходимой ее концентрации в сыворотке крови и тканях. Значительно пролонгирует период лечения антибиотикорезистентная инфекция, которая по данным Dhanoa A. [57], составляет 52.6% от всех штаммов. При лечении резистентной флоры на сегодняшний день приоритетным и наиболее эффективным способом лечения является двухэтапное реэндопротезирование.

Babis G.C. et al. [32] продемонстрировали хорошие результаты лечения при длительном сроке между двумя этапами реэндопротезирования (в среднем 9.2 мес), однако такой период чреват плохим функциональным результатом вследствие возникновения стойкой мышечной контрактуры. Другие же исследования показывают, что длительные интервалы между этапами реэндопротезирования способствуют возникновению резистентной флоры и повышают риск повторной инфекции [123].

В случае с инфекцией себя хорошо зарекомендовали эндопротезы покрытые серебром. Так например в исследовании Wafa H. [127] при двухэтапном реэндопротезировании излечения от инфекции удалось добиться в 85%(17/20) случаев по сравнению 57,1% (12/21) пациентов у которых использовались эндопротезы без покрытия соответственно. Различия между группами оказались статистически достоверными ($p=0,05$).

На сегодняшний день инфекционные осложнения остаются одной из причин, приводящих к ревизионным операциям, следовательно, повышая риск проведения калечащих операций. Не корректное и рутинное назначение антибактериальных препаратов приводит к развитию антибиотикорезистентной флоры, что усложняет дальнейшее лечение инфекции ложа эндопротеза. Таким образом инфекционное осложнение ложа эндопротеза остается актуальным вопросом современной онкоортопедии.

1.5. Рецидив в костях и мягких тканях (тип V)

Рецидив после проведенной органосохранной операции является наиболее грозным осложнением, который зачастую приводит к неизбежности проведения калечащей операции, а в худшем случае летальному исходу [60,101]. По данным различных авторов частота возникновения локального рецидива составляет около 10% после проведения органосохранных операций на конечностях [34,36,43,59,105,108,112,128].

Хоть уже и давно признано, что местный рецидив при остеосаркомах является неблагоприятным фактором, влияющим на выживаемость, остается много вопросов относительно прогноза и лечения пациентов с рецидивом.

Исследования Takeuchi A. et al. [122] показали достаточно низкий процент выживаемости пациентов после возникновения локального рецидива; пятилетняя выживаемость составила 30%, еще меньше десятилетняя 13%. Из более ранних проведенных исследований прослеживаются аналогичные результаты, где пятилетняя выживаемость от 16% до 29% [34,50,63,105].

По данным проведенного нами анализа опубликованных результатов исследований были выделены следующие факторы, так или иначе влияющие на выживаемость пациентов после рецидива:

- ✓ размер рецидивной опухоли
- ✓ наличие или отсутствие отдаленных метастазов
- ✓ срок возникновения рецидива после проведенной первичной органосохранной операции

При многофакторном анализе было обнаружено, что небольшой размер опухоли (<5 см) и отсутствие отдаленных метастазов во время рецидива были независимыми предикторами хорошей выживаемости пациентов [63,122]. Vacci G. [35] сообщил, что 5-летняя выживаемость после возникшего рецидива составила 29% для пациентов, у которых был только локальный рецидив, тогда как для пациентов, у которых был локальный рецидив одновременно с отдаленными метастазами, он составлял 0%. Ими также было сообщено, что пациенты с локальными рецидивами наиболее подвержены высокому риску возникновения метастазов.

Что касается время возникновения рецидива, то по мнению многих авторов это является немаловажным прогностическим фактором, влияющим на общую выживаемость [41,63,105]. Rodriguez-Galindo et al. [112] показали более высокую выживаемость пациентов, у которых рецидив возник более чем через два года после органосохранной операции. Takeuchi A. et al. [122] показали, что у пациентов с локальным рецидивом, возникшим после 2 лет от операции был более высокий процент выживаемости, при этом 5-летняя выживаемость составила 46% по сравнению с 20% для пациентов с ранним рецидивом (менее чем через 2 года после операции). Рассуждая о причинах возникновения рецидива

необходимо помнить о двух элементах в процессе лечения больного несомненно влияющими на прогноз заболевания: ответ опухоли на проведенную химиотерапию (степень лечебного патоморфоза), радикальность проведенного хирургического лечения (края резекции).

ГЛАВА 2. МАТЕРИАЛЫ И МЕТОДЫ

В хирургическом отделении общей онкологии с 1979 по 2018 год проведено 1819 первичных и ревизионных эндопротезирований. В целях анализа отдалённых результатов протезирования в исследование было включено 837 пациента со злокачественными новообразованиями костей, которым в отделении общей онкологии ФГБУ «НМИЦ онкологии им. Н.Н.Блохина» Минздрава России за период времени с 1992 - 2015 гг. были выполнены следующие операции:

- 837 – в объеме сегментарной резекции или экстирпацией пораженной кости с последующим замещением дефекта онкологическим эндопротезом крупных костей и суставов (первичное эндопротезирование);
- 203 – реэндопротезирований. Ревизионные операции были проведены по поводу: асептической нестабильности эндопротеза, разрушение элементов конструкции протеза, перипротезного перелома кости, инфекционных осложнений и рецидива опухоли.

В исследуемую группу было включено 469 (56,0%) мужчин и 368 (44,0%) женщин с первичными и метастатическими поражениями опухолью крупных костей, представленных в таблице 2. Возраст пациентов, включенных в исследование, составлял от 18 лет и более:

- ◆ 271 (32,4%) пациент вошли в возрастную группу до 20лет,
- ◆ 229 (27,4%) - от 21 до 30лет,
- ◆ 124 (14,8%) – от 31 до 40 лет,
- ◆ 82 (9,8%) – от 41 до 50 лет,
- ◆ 81 (9,7%) – от 51 до 60 лет,
- ◆ 42 (5,0%) – от 61 до 70 лет,
- ◆ 8 (1%) – пациенты в возрасте от 71года и более.

Таблица 2 - Характеристика больных первичными и метастатическими опухолями костей

Параметр	Локализация эндопротеза																		ВСЕГО n=837	
	Коленный сустав				Плечевой сустав n=116		Тазобедренный сустав n=87		Тотальное бедро n=42		Голеностопный сустав n=16		Локтевой сустав n=9		Тотальн. плечо n=7		Диафиз бедр.кости n=6			
	Бедренная кость n=379		Б/берцовая кость n=175																	
	Абс	%	Абс	%	Абс	%	Абс	%	Абс	%	Абс	%	Абс	%	Абс	%	Абс	%		
Пол																				
Мужчины	203	53,6	106	60,6	60	51,7	53	60,9	24	57,1	8	50,0	5	55,6	5	71,4	5	83,3	469	56,0
Женщины	176	46,4	69	39,4	56	48,3	34	39,1	18	42,9	8	50,0	4	44,4	2	28,6	1	16,7	368	44,0
Возрастная группа (годы)																				
< 20	130	34,3	78	44,6	28	24,1	15	17,2	15	35,7	1	6,3	1	11,1	2	28,6	1	16,7	271	32,4
21-30	107	28,2	45	25,7	32	27,6	23	26,4	10	23,8	7	43,8	2	22,2	2	28,6	1	16,7	229	27,4
31-40	72	19,0	21	12,0	11	9,5	9	10,3	6	14,3	2	12,5	2	22,2	1	14,3	0	0,0	124	14,8
41-50	34	9,0	13	7,4	12	10,3	13	13,8	4	9,5	4	25,0	1	11,1	1	14,3	1	16,7	82	9,8
51-60	26	6,9	10	5,7	20	17,2	14	16,1	6	14,3	1	6,3	3	33,3	0	0,0	1	16,7	81	9,7
61-70	7	1,8	8	4,6	11	9,5	11	12,6	1	2,4	1	6,3	0	0,0	1	14,3	2	33,3	42	5,0
> 70	3	0,8	0	0,0	2	1,7	3	3,4	0	0,0	0	0,0	0	0,0	0	0,0	0	0,0	8	1,0
Медиана лет	25 (13-75)		22 (10-66)		30 (13-78)		35 (13-77)		24 (15-61)		31 (19-67)		37 (18-58)		26 (17-69)		52 (16-65)		26 (10-78)	

Оценку опухоли проводили исходя из результатов диагностического обследования (объективный осмотр, лабораторное исследование, данные рентгенографии, сцинтиграфии костей, УЗИ, КТ, МРТ, ангиографии, морфологического исследования). Стадия заболевания определялась согласно классификации TNM(2010) [31].

В большинстве случаев в исследуемой группе наблюдались пациенты с конвенциональной остеосаркомой 325 (38,8%). Гигантоклеточная опухоль составила 175 (20,9%) наблюдений. Хондросаркома в 109 (13,0%) случаях. Недифференцированная плеоморфная саркома кости в 67 (8,0%) случаях. Саркома Юинга в 54 (6,5%) случаях. Метастаз рака почки в 43 (5,1%) случаях. Параостальная остеосаркома в 40 (4,8%) случаях. Периостальная остеосаркома 13 (1,6%) случаях. Фибросаркома кости в 8 (1,0%) случаях. Всего 3 (0,3%) пациента со злокачественной гигантоклеточной опухолью.

Чаще всего опухолью поражалась бедренная кость, в 514 случаях. Конвенциональная остеосаркома составляла 198 (38,5%), ГКО 107 (20,8%), хондросаркома 61 (11,9%), недифференцированная плеоморфная саркома кости 47 (9,1%), саркома Юинга 33(6,4%), метастаз рака почки 23 (4,5%), параостальная остеосаркома 30 (5,8%), периостальная остеосаркома 7 (1,4%), фибросаркома кости 5 (1,0%), злокачественная ГКО в 3 (0,6%) случаях. С большеберцовой костью наблюдалось 191 пациентов, из них большая часть приходилась на конвенциональную остеосаркому 89 (46,6%), ГКО 54 (28,3%), хондросаркому 12 (6,3%), недифференцированную плеоморфную саркому 16 (8,4%). Стоит отметить, что в плечевой кости частота поражения метастазами рака почки превалировала над другими костями и составляла 19 (14,4%) случаев. Всего наблюдалось 132 эпизода поражения плечевой кости (таблица 3).

Таблица 3 - Распределение больных по локализациям и морфологическому типу опухоли

Локализация опухоли Гист. тип опухоли	Бедренная кость		Большеберцовая кость		Плечевая кость		Всего	
	Абс	(%)	Абс	(%)	Абс	(%)	Абс	(%)
Остеосаркома конвенциональная	198	(38,5%)	89	(46,6%)	38	(28,8%)	325	(38,8%)
Гигантоклеточная опухоль	107	(20,8%)	54	(28,3%)	14	(10,6%)	175	(20,9%)
Хондросаркома	61	(11,9%)	12	(6,3%)	36	(27,3%)	109	(13,0%)
Недифференцированная плеоморфная саркома кости	47	(9,1%)	16	(8,4%)	4	(3,0%)	67	(8,0%)
Саркома Юинга	33	(6,4%)	6	(3,1%)	15	(11,4%)	54	(6,5%)
мтс рака почки	23	(4,5%)	1	(0,5%)	19	(14,4%)	43	(5,1%)
Параостальная остеосаркома	30	(5,8%)	6	(3,1%)	4	(3,0%)	40	(4,8%)
Периостальная остеосаркома	7	(1,4%)	5	(2,6%)	1	(0,8%)	13	(1,6%)
Фибросаркома кости	5	(1,0%)	2	(1,0%)	1	(0,8%)	8	(1,0%)
ГКО (злокачественная)	3	(0,6%)	0	(0,0%)	0	(0,0%)	3	(0,3%)
Всего	514	(100%)	191	(100%)	132	(100%)	837	(100%)

В ФГБУ «НМИЦ онкологии им. Н.Н.Блохина» Минздрава России разработан протокол обследования, который включает:

- ✓ Клинический осмотр, сбор жалоб и анамнеза,
- ✓ Лабораторный метод обследования: общий анализ крови, биохимический анализ крови (креатинин, мочеви́на, электролиты, печеночные тесты), печеночные тесты, коагулограмма, общий анализ мочи, ЭКГ, при необходимости Эхо КГ.
- ✓ Сцинтиграфия костей скелета
- ✓ УЗИ сосудов нижних конечностей с целью выявления и исключения тромбоза сосудов.
- ✓ Рентгенография пораженного сегмента в двух стандартных проекциях с целью определения уровня резекции кости, определения и подбора длины и диаметра ножки предполагаемого эндопротеза.
- ✓ КТ – исследование пораженного отдела кости. В случае если опухоль распространялась за пределы кортикального слоя проводилось МРТ – исследование с целью оценки распространения мягкотканного компонента, вовлечение близлежащих магистральных сосудов, нервов.
- ✓ Рентгенография легких с целью исключения вторичного поражения.
- ✓ Ангиографическое исследования с целью определения расположения магистральных сосудов по отношению к опухоли, выявление сети крупных патологических сосудов.
- ✓ УЗИ органов брюшной полости, забрюшинного пространства, периферических лимфатических узлов.
- ✓ Гистологическая верификация опухоли проводилась с помощью трепанационной иглы, в случае не информативности материала проводилась открытая биопсия опухоли.

Заключительный диагноз устанавливался на основании гистологического исследования. Топографическим критерием зоны проведения биопсии являлся предполагаемый доступ предстоящего хирургического лечения.

Таблица 4 - Распределение больных с первичными и метастатическими поражениями костей в зависимости от стадий заболевания согласно TNM классификации (AJCC, 7th, 2010)

Стадия заболев.	Локализация опухоли																		ВСЕГО n=661	
	Бедренная кость(дист) n=283		Б/берцовая кость(прокс) n=126		Плечевой сустав n=103		Тазобедренный сустав n=75		Тотальное бедро n=42		Голеностопный сустав n=11		Локтевой сустав n=8		Тотальн. плечо n=7		Диафиз бедр.кости n=6			
	Абс	%	Абс	%	Абс	%	Абс	%	Абс	%	Абс	%	Абс	%	Абс	%	Абс	%	Абс	%
IA(G1,2) T1NoMo	18	6,4	8	6,3	3	2,9	2	2,7	0	0,0	1	9,1	0	0,0	0	0,0	0	0,0	32	4,8
IB(G1,2) T2NoMo	46	16,3	18	14,3	12	11,7	8	10,7	2	4,8	3	27,3	1	12,5	2	28,6	0	0,0	92	13,9
IIA(G3,4) T1NoMo	49	17,3	24	19,0	23	22,3	6	8,0	9	21,4	2	18,2	1	12,5	0	0,0	0	0,0	114	17,2
IIБ(G3,4) T2NoMo	157	55,5	74	58,7	45	43,7	43	57,3	28	66,7	5	45,5	4	50,0	5	71,4	3	50,0	364	55,1
IV TхNх M1	13	4,6	2	1,6	20	19,4	16	21,3	3	7,1	0	0,0	2	25,0	0	0,0	3	50,0	59	8,9

Все 661 пациент с первичными и метастатическим опухолями костей были распределены в зависимости от стадий заболевания и локализации пораженных костей, согласно TNM классификации (AJCC, 7th, 2010). У подавляющего числа пациентов 364 (55,1%) было диагностировано IIВ стадия заболевания. У 114 (17,2%) ПА стадия заболевания. У 92 (13,9) заболевание IV стадии. Наименьшее количество пациентов 32 (4,8%) было выявлено на IA стадии заболевания (таблица 4).

Химиолучевая терапия у 494 (59,0%) пациентов со злокачественными опухолями костей было включено в комплексное лечение. В неoadьювантном режиме у:

- 440 (52,6%) пациентов была проведена только химиотерапия,
- 54 (6,5%) пациентов была проведена химиотерапия в сочетании с лучевой терапией.

Режим неoadьювантной химиотерапии подбирался исходя из данных морфологического заключения биопсийного материала. Пациентам с высокозлокачественными (grade III-IV) опухолями костей на предоперационном этапе проводилась химиотерапия согласно утвержденным в отделении протоколам лечения, для остеосаркомы:

- Протокол AP: Доксорубин 90мг/м², внутривенно 96-часовая инфузия,

Цисплатин 120мг/м², внутривенная инфузия в первый день каждые 3 недели, 4 цикла лечени;

для саркомы Юинга:

- Альтернирующий режим IE-VAC:

IE: этопозид 100мг/м² в/в в 1-5-й дни + ифосфамид 1800мг/м² в/в в

1-5-й дни (+месна) каждые 3-4 недели.

VAC: винкристин 1,5мг/м² в/в в 1-й день + доксорубин 75мг/м² в/в 1-й день + циклофосфамид 1200мг/м² в/в в 1-й день, каждые 3-4 недели.

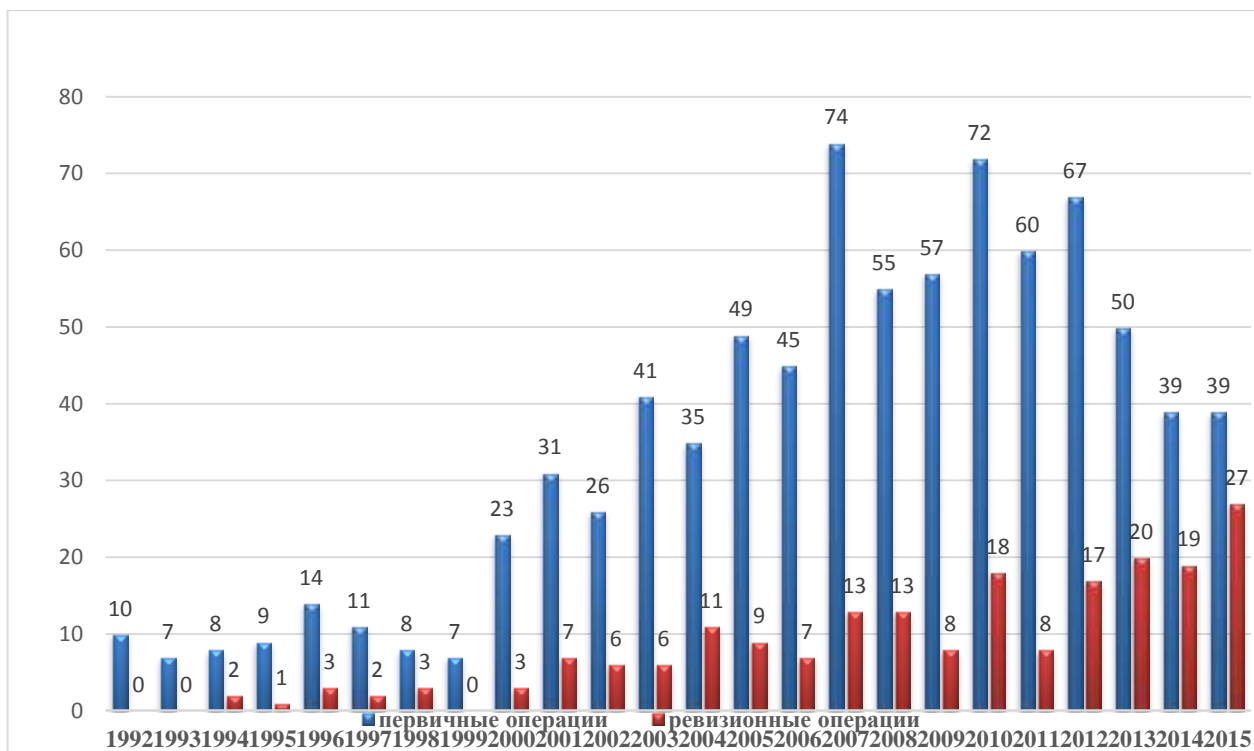


Рисунок 1 - Интенсивность первичных и ревизионных операций по годам

Всего, из включенных в исследование пациентов в ФГБУ «НМИЦ онкологии им. Н.Н.Блохина» Минздрава России с 1992 по 2015гг. проведено 1040 операций, 837 (80,5%) первичное, 203 (19,5%) ревизионное эндопротезирование (рисунок 1). Максимальное количество эндопротезирований выполнено в 2010 году, 90 операций.

Из общего числа ревизионных операций 203 (19,5%) были выполнены следующие объемы хирургических вмешательств:

- 138 (13,3%) - операций выполнено в объеме реэндопротезирование при асептической нестабильности ножек эндопротезов;

Таблица 5 - Распределение первичных и ревизионных операций по анатомическим локализациям

Локализация эндопротеза.	Объем хирургического лечения											
	Первичное эндопротезир.		Резэндопрот. (Асептическая)		Двухэтапное Резэндопрот. (Инфекция)		Коррекция узла протеза		Удаление рецидива с резэндопрот.		Открытое вправление вывиха	
	Абс	%	Абс	%	Абс	%	Абс	%	Абс	%	Абс	%
Бедренная кость(дист) n=500 №1	379	75,8	89	17,8	11	2,2	18	3,6	3	0,6	0	0,0
Б/берцовая кость(прокс) n=218 №2	175	80,3	28	12,8	12	5,5	3	1,4	0	0,0	0	0,0
×#+*Плечевой сустав n=120 №3	116	96,7	4	3,3	0	0,0	0	0,0	0	0,0	0	0,0
*Газобедренный сустав n=100 №4	87	87,0	9	9,0	0	0,0	1	1,0	0	0,0	2	2,0
Тотальное бедро n=61 №5	42	68,9	6	9,8	6	9,8	2	3,3	2	3,3	2	3,3

* различия достоверны ($p < 0,05$) по сравнению с Группой №1
+ различия достоверны ($p < 0,05$) по сравнению с Группой №2

различия достоверны ($p < 0,05$) по сравнению с Группой №4
× различия достоверны ($p < 0,05$) по сравнению с Группой №5

Локализация эндопротеза.	Объем хирургического лечения											
	Первичное эндопротезир.		Реэндопрот. (Асептическая)		Двухэтапное Реэндопрот. (Инфекция)		Коррекция узла протеза		Удаление рецидива с реэндопрот.		Открытое вправление вывиха	
	Абс	%	Абс	%	Абс	%	Абс	%	Абс	%	Абс	%
Голеностопный сустав n=19	16	84,2	2	10,5	0	0,0	0	0,0	1	5,3	0	0,0
Локтевой сустав n=9	9	100,0	0	0,0	0	0,0	0	0,0	0	0,0	0	0,0
Тотальн. плечо n=7	7	100,0	0	0,0	0	0,0	0	0,0	0	0,0	0	0,0
Диафиз бедр.кости n=6	6	100,0	0	0,0	0	0,0	0	0,0	0	0,0	0	0,0
ВСЕГО n=1040	837	80,5	138	13,3	29	2,8	24	2,3	6	0,6	4	0,4

* различия достоверны ($p < 0,05$) по сравнению с Группой №1
+ различия достоверны ($p < 0,05$) по сравнению с Группой №2

различия достоверны ($p < 0,05$) по сравнению с Группой №4
× различия достоверны ($p < 0,05$) по сравнению с Группой №5

- 29 (2,8%) – операций выполнено в объеме двухэтапное реэндопротезирование по поводу инфекции эндопротеза;
- 24 (2,3%) – операций в объеме коррекция эндопротеза по поводу разрушений отдельных элементов конструкции;
- 6 (0,6%) – операций в объеме удаление рецидивной опухоли с реэндопротезированием;
- 4 (0,4%) – операции в объеме открытое вправление дислокации по поводу вывиха головки бедренной ножки эндопротеза из чашки.
- 2 (0,2%) – операции в объеме одноэтапное реэндопротезирование по поводу инфекции эндопротеза (не указаны в таблице).

Стоит отметить, что частота ревизионных операций оказалось выше при эндопротезировании тазобедренного и коленного сустава, чем при эндопротезировании плечевого сустава (таблица 5).

Эндопротезы планируемые для имплантации должны были соответствовать следующим требованиям:

- Максимальная ремонтпригодность эндопротеза, как в целом, так и отдельно взятых элементов конструкции;
- Модульность конструкции эндопротеза;
- Максимальный срок службы эндопротеза, качество материала, составляющего имплантат;
- Стабильная фиксация ножек эндопротеза, за счет индивидуально подобранного имплантат - пациент;
- Функциональные возможности эндопротеза.

Таблица 6 - Марки имплантированных эндопротезов

Марка эндопротеза	Вид протезирования			
	Первичное эндопротезирование 837 (80,5%)		Ревизионное эндопротезирование 203 (19,5%)	
	Абс	(%)	Абс	(%)
ProSpon	589	70,4	131	64,5
Beznoska	97	11,6	17	8,4
Implantcast	76	9,1	31	15,3
W.Link	24	2,9	11	5,4
Сиваш	22	2,6	5	2,5
Matys	16	1,9	4	2,0
GSB	8	1,0	0	0,0

При первичном эндопротезировании для замещения дефектов при органосохранных операциях у большинства пациентов были установлены импланты фирмы ProSpon 589 (70,4%), имплантаты фирмы Beznoska 97 (11,6%), имплантаты фирмы Implantcast 76 (9,1%) случаях. При ревизионном эндопротезировании также в большинстве случаев были установлены эндопротезы фирмы ProSpon 131 (64,5%), Implantcast 31 (15,3%), Beznoska 17 (8,4%). Эндопротезы марки Implantcast (silver) в количестве 3 штуки были установлены пациентам с высоким риском возникновения инфекционных осложнений в послеоперационном периоде. Всего 4 случая установленных имплантов фирмы Stanmore и один имплант фирмы Kocanoz.

Марки имплантат использованных при первичных и ревизионных операциях представлены в таблице 6.

Алгоритм лечения пациентов с первичными и метастатическими поражениями костей при первичном эндопротезировании включает следующие этапы:

- I. Предоперационное планирование;
 1. На основании рентгенологических данных, прогноза заболевания и возраста пациента подбирался индивидуальный имплантат необходимых размеров и способом фиксации в костномозговом канале.
 2. Разрабатывался план операции, включающий в себя: хирургический доступ, объем мягких тканей, подлежащих удалению, длину резекции кости, укрытие эндопротеза остатками мягких тканей.
- II. Ход операции;
 1. Адекватный доступ с иссечением послеоперационного рубца (зона взятия биопсийного материала).
 2. Поэтапное выделение сегмента, пораженного опухолью кости, сосудистый этап, резекция кости отступая 4-6см. (исходя из гистологической природы опухоли), удаление опухоли единым блоком с вовлеченными в опухолевый процесс мягкими тканями.
 3. Подготовка костномозговых каналов специальным набором инструментария в зависимости от марки и способа фиксации ножек имплантата, установка ограничителей костного цемента.
 4. Предварительная установка эндопротеза, коррекция длины при необходимости.
 5. Имплантация ножек на предварительно активированном пневможгуте с целью замедления кровотока в костномозговом канале.
 6. Окончательная сборка эндопротеза, после деактивации пневможгута.
 7. Укрытие эндопротеза мягкими тканями, ушивание операционной раны с оставлением дренажных систем.
- III. Послеоперационный период;
 1. Проведение антибактериальной терапии в течении 5-7 суток при нормальных лабораторных и клинических показателях с целью предупреждения инфекционных осложнений.

2. перевязка послеоперационной раны один раз в двое суток до полного заживления в асептических условиях.
3. Удаление дренажей на 3 – 4 сутки после операции с переходом на пункции ложа эндопротеза при необходимости.
4. Проведение диагностической пункции ложа эндопротеза до достижения нормальных показателей аспирата ложа эндопротеза (лейкоциты $\leq 2.0 \times 10^9/\text{л.}$), микробиологическое исследование аспирата.
5. Контрольная рентгенография с целью оценки качества установки имплантата. УЗИ исследование сосудов нижних конечностей с целью исключения тромбоза. Вертикализация пациента, учитывая способ фиксации ножки имплантата определялось время и степень нагрузки на конечность.
6. На амбулаторном этапе проводилась разработка конечности в специализированном учреждении.

Оценку функционального результата после эндопротезирования проводили по шкале MSTS (приложение 1).

Пример планирования хирургического лечения.

Больной В.А.В. 49 лет.

Диагноз: Недифференцированная плеоморфная саркома нижней и средней трети правой большеберцовой кости. Состояние после резекции большеберцовой кости с эндопротезированием правого голеностопного сустава.

Выполнена операция в объеме: резекция средней и нижней трети правой большеберцовой кости с эндопротезированием голеностопного сустава.

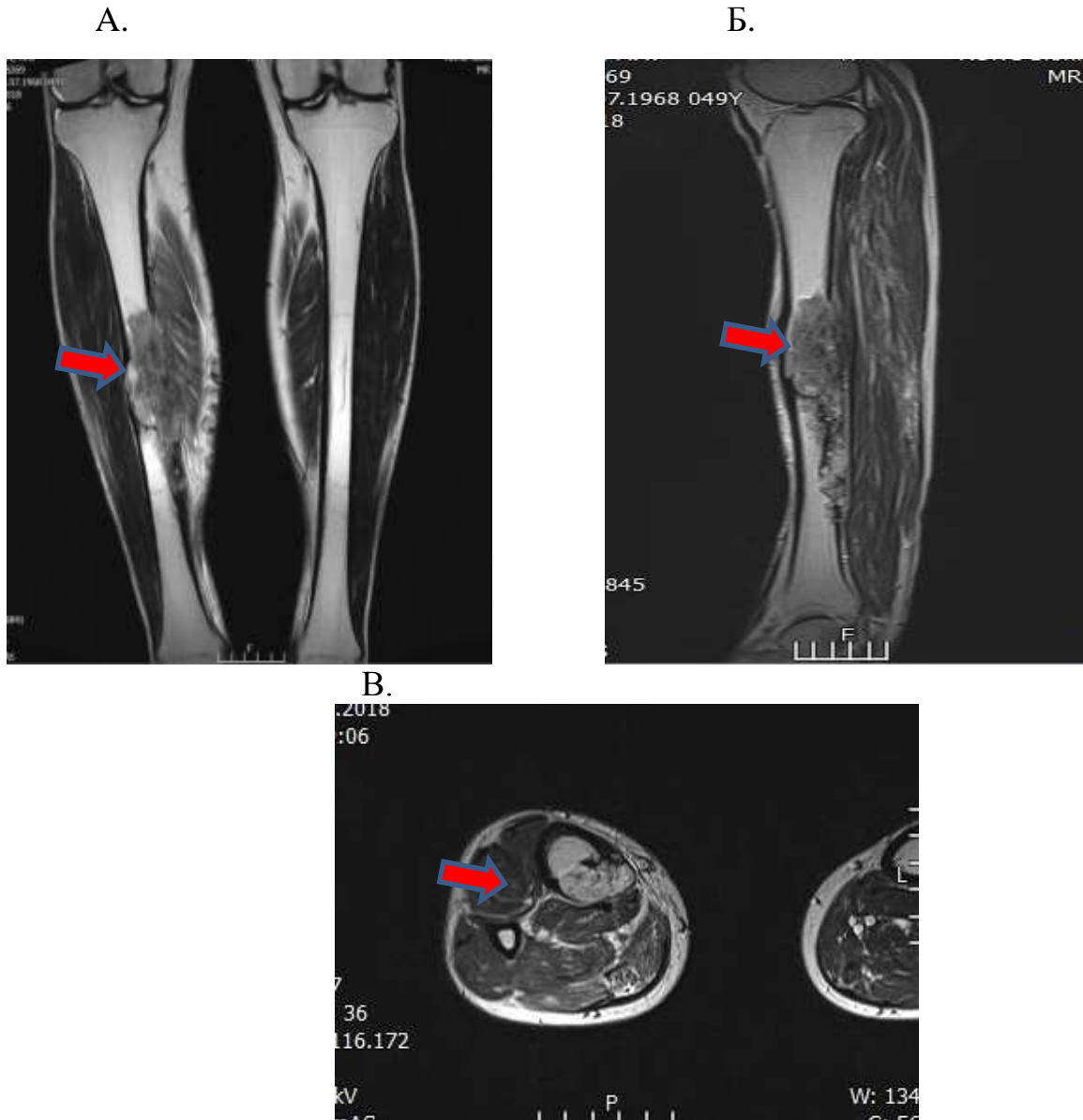


Рисунок 2 - МРТ - исследование голени больного В.А.В. до проведения хирургического лечения. (А - фронтальная проекция, Б - сагиттальная проекция, В - аксиальная проекция)

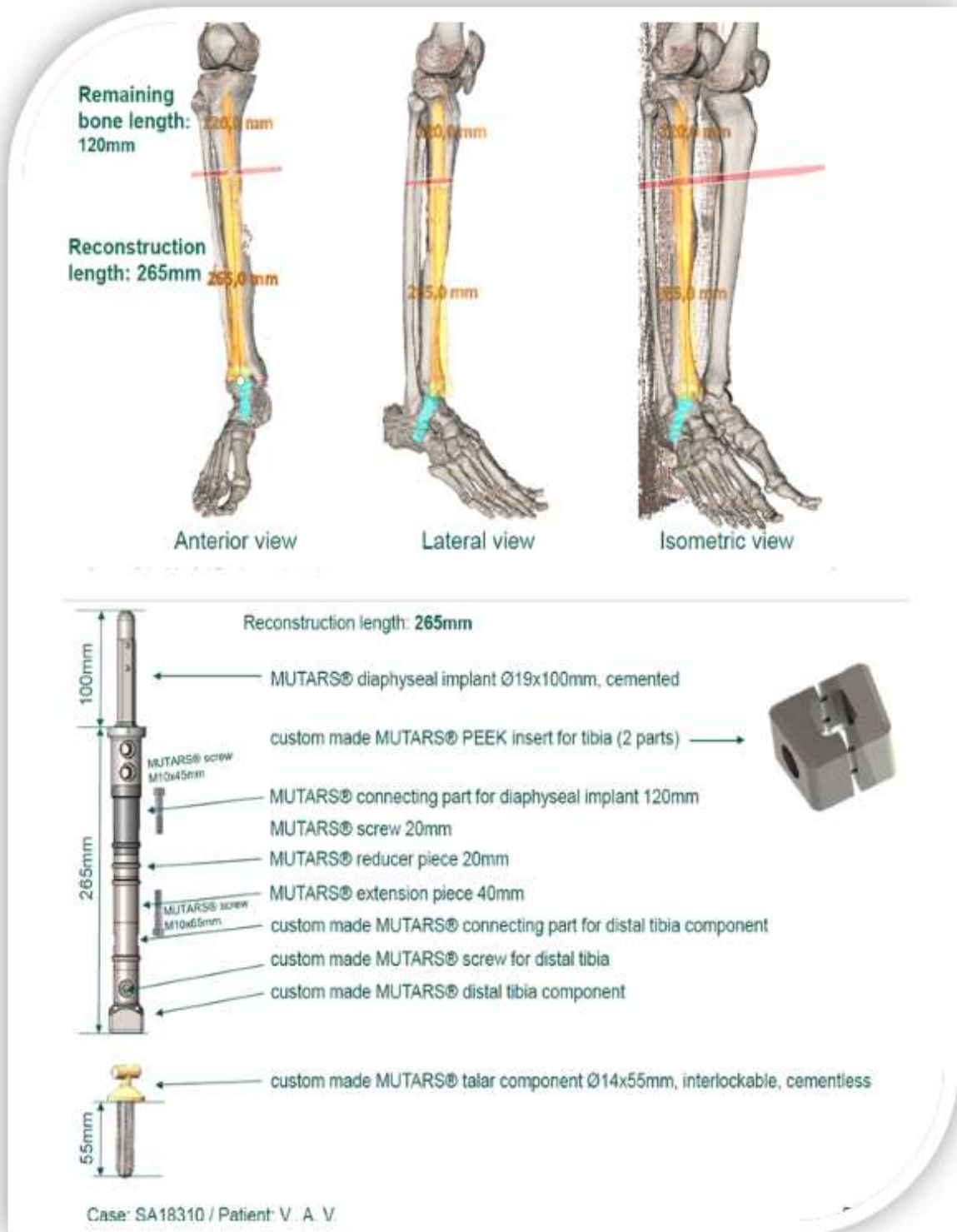
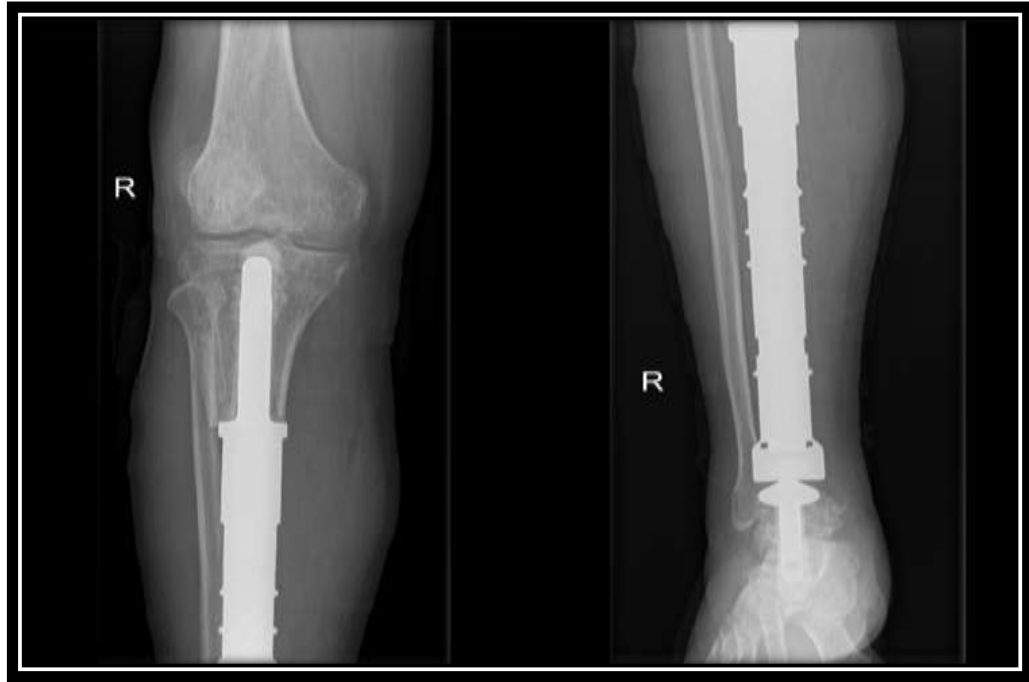


Рисунок 3 - 3D - моделирование индивидуального эндопротеза, планируемого к установке больному В.А.В.

А.



Б.

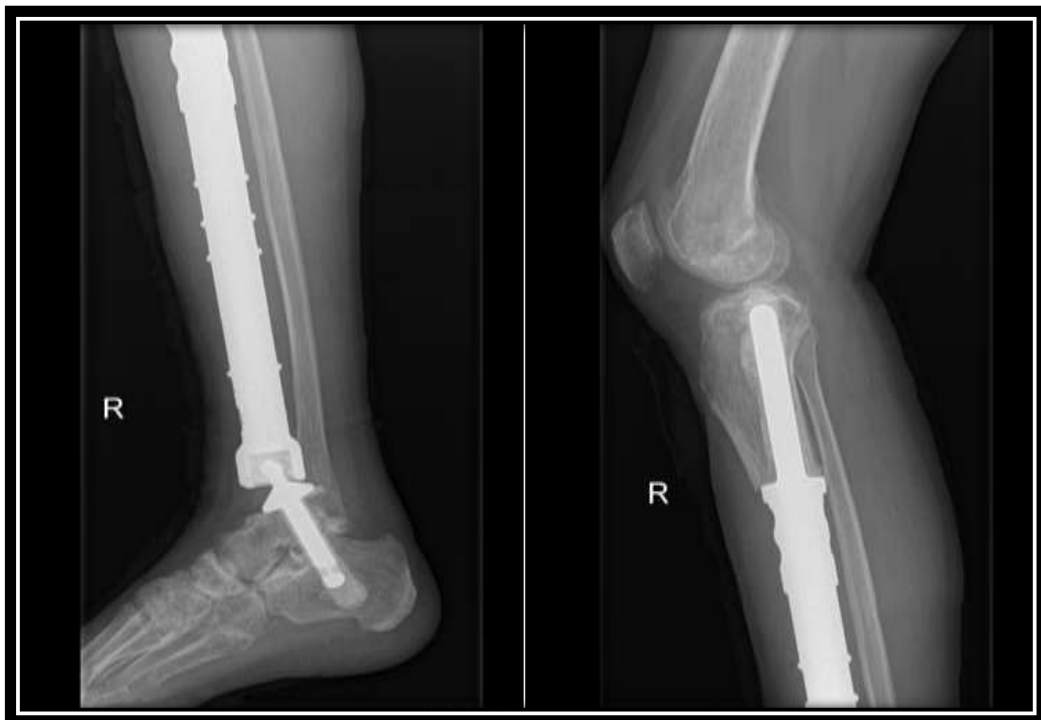

Рисунок 4 - Контрольное рентгенологическое исследование после операции эндопротезирования (А - фронтальная проекция, Б - сагитальная проекция)

Для удобства статистической обработки результатов проведенного исследования все данные анамнеза, клинического, лабораторного и инструментального обследования были формализованы с помощью специально

разработанного кодификатора и внесены в базу данных, созданную на основе электронных таблиц Microsoft® Excel® 2010. Полученные данные были анализированы с помощью программы SPSS (IBM SPSS statistics for Macintosh, version 22.0, IBM Corp, Armonk, NY). Выживаемость пациентов и эндопротезов оценивали по методу Kaplan-Meier, различия выживаемости в группах определяли с помощью log-rank теста. Достоверность различий между количественными показателями вычисляли по критерию t Стьюдента для нормально распределенных величин или по непараметрическому критерию Манна-Уитни. Для сравнения качественных параметров применяли точный критерий Фишера и χ^2 с учетом непараметрических данных и нормального распределения Пуассона. Различия признавали значимыми при $p < 0,05$.

ГЛАВА 3. РЕЗУЛЬТАТЫ ЭНДОПРОТЕЗИРОВАНИЯ КРУПНЫХ КОСТЕЙ И СУСТАВОВ У БОЛЬНЫХ ЗЛОКАЧЕСТВЕННЫМИ ОПУХОЛЯМИ КОСТЕЙ

В данном разделе представлено 1040 случаев первичных и ревизионных операций выполненные 837 пациентам в НМИЦ онкологии им. Н.Н. Блохина с 1992 по 2015гг. по поводу первичных и метастатических опухолей костей. В дальнейшем в связи с различными типами осложнений было выполнено 203 ревизионные операции 837 пациентам. Из числа первичных операций у 102 (12,1%) пациентов выполнено одно реэндопротезирование, у 31 (3,7%) пациентов два реэндопротезирования, у 6 (0,71%) пациентов три реэндопротезирования, у 4 (0,47%) четыре и у 1 (0,11%) пациента выполнено пять операций в объеме реэндопротезирование по различным причинам.

Таким образом, общая частота осложнений, возникших после проведенных 1040 первичных и ревизионных операций составила 41,4% (431/1040), и согласно международной классификации ISOLS 2013 (Henderson), включала следующие типы (таблица 7):

- I тип – мягкотканые осложнения 1,4 % (15/1040),
- II тип – асептическая нестабильность ножек эндопротеза 12,3% (128/1040),
- III тип – поломка элементов конструкции эндопротеза, перипротезный перелом кости 11,3% (117/1040),
- IV тип - инфекционные осложнения ложа эндопротеза 7,9% (82/1040),
- V тип – рецидив в кости, мягких тканях составил 8, 6% (89/1040).

Анализируя частоту всех типов осложнений стоит отметить наибольшую частоту осложнений тип II - 12,3% (128/1040) и тип III - 11,3% (117/1040), что свидетельствует о частоте возникновения проблем в большей степени связанных с имплантатами, таких как поломка конструкции, асептическая нестабильность ножек эндопротеза.

Таблица 7 - Общая частота осложнения после эндопротезирования крупных костей и суставов.

Тип осложнений Локализация эндопротеза	Тип I Мягкотканне ослож.		Тип II Асептич. нестаб.		Тип III Поломка конструкции/ перелом кости		Тип IV Инфекция ложа эндопротеза		Тип V Рецидивы		Общее количество осложнений	
	Абс	%	Абс	%	Абс	%	Абс	%	Абс	%	Абс	%
Бедр. кость(дист) n=500 №1	2	0,4	78	15,6	76	15,2	39	7,8	46	9,2	241	48,2
Б/берц кость(прок) n=218 №2	2	0,9	27	12,4	30	13,8	25	11,5	12	5,5	96	44,0
Плечевой сустав n=120 №3	1	0,8	4	3,3	0	0,0	1	0,8	13	10,8	19	15,8*+##x
Т/бедр. сустав n=100 №4	5	5,0	10	10,0	5	5,0	8	8,0	7	7,0	35	35,0*
Тотальное бедро n=61 №5	5	8,2	3	4,9	4	6,6	7	11,5	4	6,6	23	37,7
Голеностопн. суст n=19 №6	0	0,0	5	26,3	0	0,0	2	10,5	4	21,1	11	57,9
Локтевой сустав n=9 №7	0	0,0	0	0,0	0	0,0	0	0,0	1	11,1	1	11,1*
Тотальн. плечо n=7 №8	0	0,0	0	0,0	1	14,3	0	0,0	1	14,3	2	28,6
Диафиз бедр. n=6 №9	0	0,0	1	16,7	1	16,7	0	0,0	1	16,7	3	50,0
Всего n=1040	15	1,4	128	12,3	117	11,3	82	7,9	89	8,6	431	41,4

* различия достоверны ($p < 0,05$) по сравнению с Группой №1
+ различия достоверны ($p < 0,05$) по сравнению с Группой №2

различия достоверны ($p < 0,05$) по сравнению с Группой №4
× различия достоверны ($p < 0,05$) по сравнению с Группой №5

При распределении всех типов осложнений в зависимости от локализации сегмента эндопротезирования, были получены следующие показатели:

- 57,9% (11/19) осложнений при эндопротезировании голеностопного сустава. При данной локализации частота осложнения оказалось максимальной.
- 50,0% (3/6) осложнений при диафизарном эндопротезировании бедренной кости,
- 48,2% (241/500) осложнений при эндопротезировании коленного сустава с замещением дефекта дистальной части бедренной кости (частота осложнений достоверно выше по сравнению с эндопротезированием плечевого сустава $p < 0,001$, тазобедренного сустава $p = 0,016$, локтевого сустава $p = 0,027$).
- 44,0% (96/218) осложнений при эндопротезировании коленного сустава с замещением дефекта большеберцовой кости (частота осложнений достоверно выше по сравнению с эндопротезированием плечевого сустава $p < 0,001$).
- 37,7% (23/61) при тотальном эндопротезировании бедренной кости.
- 35,0% (35/100) при эндопротезировании тазобедренного сустава (частота осложнений достоверно выше по сравнению с эндопротезированием плечевой кости $p = 0,001$).
- 28,6% (2/7) осложнений при тотальном эндопротезировании плечевой кости.
- 15,8% (19/120) осложнений при эндопротезировании плечевого сустава (частота осложнений при данной локализации достоверно ниже по сравнению с эндопротезированием коленного сустава как бедренной, так и большеберцовой кости, тазобедренного сустава и тотальной бедренной кости).
- 11,1% (1/9) осложнений при эндопротезировании локтевого сустава с замещением дефекта плечевой кости (частота осложнений достоверно ниже по сравнению с эндопротезированием дистальной части бедренной кости $p = 0,027$).

Стоит отметить, что частота осложнений при эндопротезировании плечевого и локтевого сустава оказалось минимальной в то время как высокая

частота осложнений наблюдалась при эндопротезировании коленного, голеностопного сустава и диафиза бедренной кости.

3.1 Мягкотканые осложнения (Тип I)

Частота осложнений, связанных с нарушением целостности мягких тканей после эндопротезирования крупных костей и суставов составило минимальное количество 1,4% (15/1040).

Большая часть осложнений первого типа приходится на тазобедренный сустав что связано с вывихом головки эндопротеза из чашки в послеоперационном периоде:

- 33,3 % (5/15) осложнений при эндопротезировании тазобедренного сустава,
- 33,3 % (5/15) при тотальном эндопротезировании бедренной кости.
- 13,3% (2/15) при эндопротезировании коленного сустава с замещением дефекта бедренной кости,
- 13,3% (2/15) при эндопротезировании коленного сустава с замещением дефекта большеберцовой кости,
- 6,7% (1/15) осложнений при эндопротезировании плечевого сустава, связанные с дефицитом мягких тканей проявляющаяся некрозом с переходом в диастаз краев раны.

Стоит отметить что при эндопротезировании тотальной бедренной кости и тазобедренного сустава частота осложнений, связанных с мягкоткаными нарушениями достоверно выше ($p < 0,05$) по сравнению с другими локализациями. Необходимо отметить, что наличие полипропиленовой сетки являлась фактором, предупреждающим развитие вывиха. Данная методика подразумевает подшивание к остаткам суставной капсулы специальной полипропиленовой сетки тем самым создавая искусственную суставную капсулу, что предотвращает дислокацию эндопротеза. Пациенты, которым проводилось протезирование тазобедренного сустава ($n=161$), были разделены на две группы. В первой группе ($n=87$) пациентам выполнена пластика сустава полипропиленовой сеткой, во второй группе ($n=74$) данная пластика не проводилась. Таким образом, частота вывиха у

пациентов с пластикой сустава сеткой составила - 2,3% (2/87) в то время как у пациентов без пластики сустава - 10,8% (8/74). Различия статистически достоверны ($p=0,026$).

Подавляющая часть мягкотканых осложнений произошли в раннем послеоперационном периоде:

- ❖ У 12 пациентов после первичного эндопротезирования в течении первого месяца в послеоперационном периоде,
- ❖ У 1 пациента после первичного эндопротезирования через 4 месяца после операции,
- ❖ У 1 пациента через 14 месяцев после операции в объеме двухэтапное реэндопротезирование тотальной бедренной кости по поводу инфекции ложа эндопротеза.

Всем пациентам 10 (10/15) в связи с вывихом головки эндопротеза из чашки после эндопротезирования тазобедренного сустава после попытки закрытого вправления вывиха было проведение хирургическое лечение в объеме открытое вправление вывиха. У одного пациента после эндопротезирования плечевого сустава была проведена экзартикуляция по поводу некроза краев раны с переходом в диастаз и вторичным присоединением инфекции. Два пациента по поводу тромбоза магистральных сосудов после эндопротезирования коленного сустава с резекцией большеберцовой кости и два пациента после эндопротезирования коленного сустава с резекцией бедренной кости получили консервативное лечение в виде высоких доз антикоагулянтов с положительным эффектом.

Хирургическое лечение мягкотканых осложнений как правило в большинстве случаев при вывихе головки эндопротеза тазобедренного сустава, проводилось после контрольного рентгенологического исследования, подтверждающего миграцию головки, без повреждений элементов конструкции эндопротеза и целостности кости.

Этапы операции при осложнениях после эндопротезирования тазобедренного сустава:

1. Укрытие операционной зоны антимицробной пленкой (ЗМ Iovan 2) с целью предупреждения контаминирования операционной раны.
2. Попытка закрытого вправления вывиха. При неэффективности проводится открытый метод вправления.
3. Адекватный доступ – как правило, является предыдущая линия разреза;
4. Перед вскрытием ложа эндопротеза производится забор перипротезной жидкости стерильным шприцом на микробиологическое исследование с целью исключения активной, латентной инфекции.
5. Ревизия операционной раны, установка головки в чашку эндопротеза, предварительно подшив полипропиленовую сетку к остаткам капсулы тазобедренного сустава.
6. Укрытие эндопротеза мягкими тканями и ушивание раны с оставлением дренажной трубки.

В послеоперационном периоде сразу при вертикализации всем пациентам рекомендуется ношение тазобедренного ортеза с регулируемым углом сгибания в суставе в течении 2-3 месяцев, что позволяет снизить частоту возникновения вывиха.

Пример лечения дислокации эндопротеза тазобедренного сустава (тип IA).

Больной П.И.А. 25 лет.

Диагноз: Саркома Юинга нижней трети левой бедренной кости T2N0M0 IIВ ст. патологический перелом нижней трети левой бедренной кости. Состояние после комбинированного лечения (пхт + хирургическое лечение). Вывих эндопротеза через год после операции (тип осложнения IA). Пациенту проведена повторная операция в объеме открытое вправление вывиха с пластикой левого тазобедренного сустава полипропиленовой сеткой.

А.

Б.

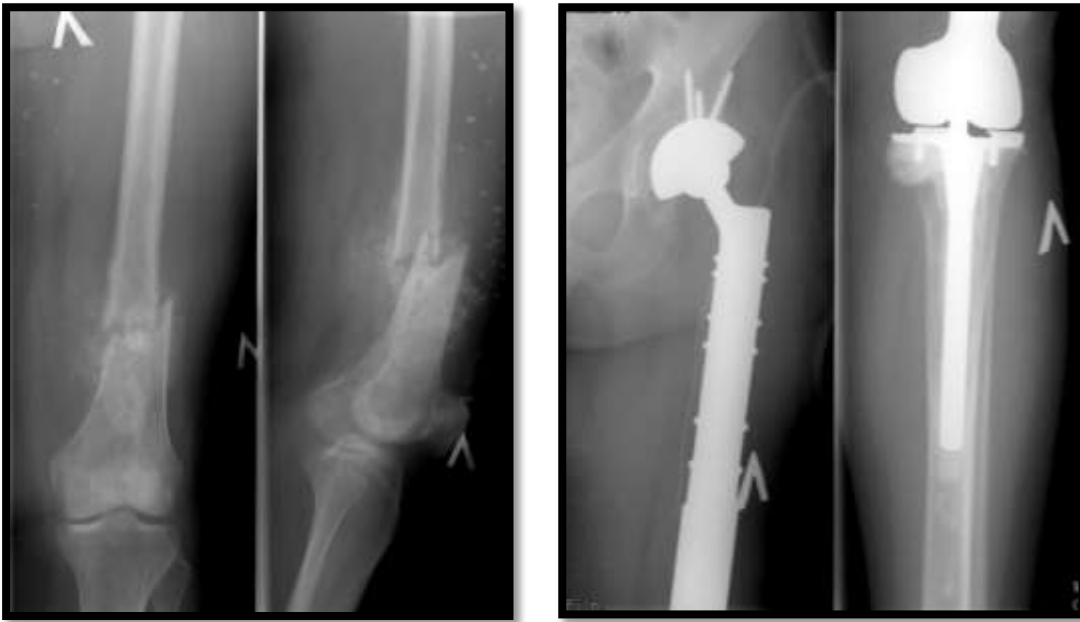
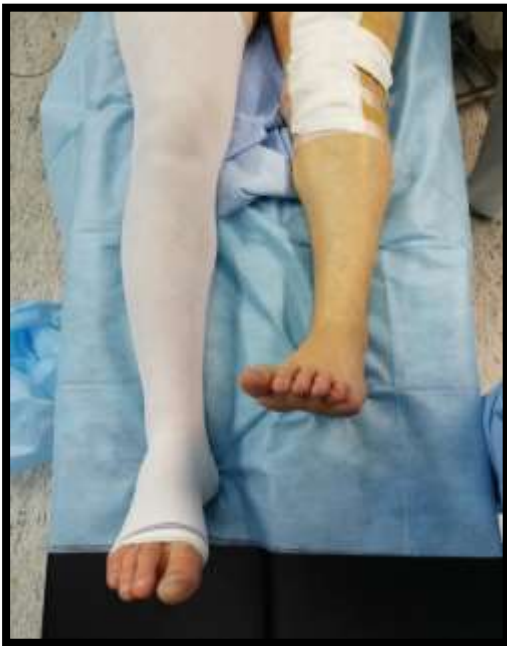
Рисунок 5 – Рентгенография левой нижней конечности. (А – патологический перелом нижней трети левой бедренной кости, Б – контрольный снимок после тотального протезирования левой бедренной кости)

А.



Б.

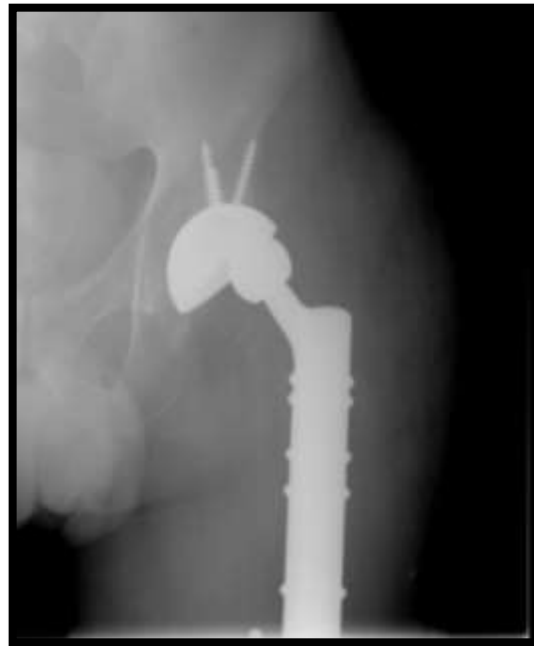

Рисунок 6 - Вывих эндопротеза с укорочением конечности (А - дислокация головки эндопротеза рентгенологически, Б – внешний вид при вывихе эндопротеза)

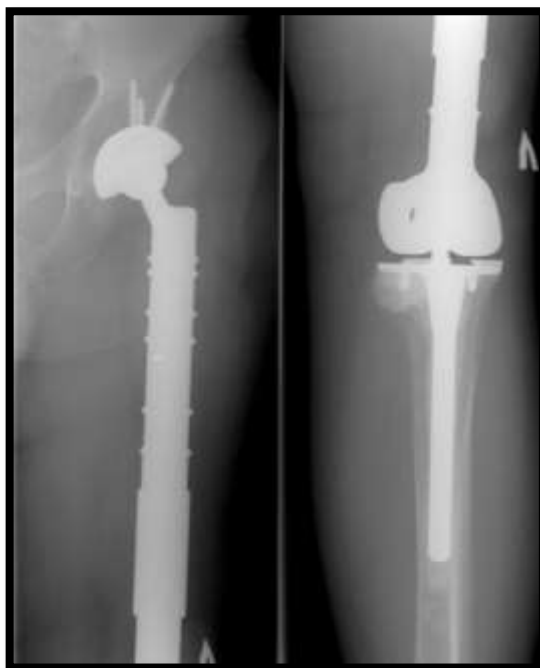

Рисунок 7 - Рентгенологический снимок левой нижней конечности после открытого вправления вывиха

3.2 Асептическая нестабильность ножек эндопротеза (Тип II)

Частота асептической нестабильности ножек эндопротеза оказалось одной из ведущих причин, приводящих к повторному хирургическому вмешательству и составило 12,3% (128/1040) от первичных и ревизионных операций.

Результаты нашего исследования показали, что частота возникновения асептической нестабильности ножек эндопротеза достоверно выше ($p=0,002$) после ревизионной операции по сравнению с первичным эндопротезированием:

- после первичного эндопротезирования 10,7% (90/837);
- после ревизионных операций 18,7% (38/203).

По результатам нашего исследования стоит отметить что при эндопротезировании локтевого сустава с резекцией плечевой кости (9/1040) и тотального эндопротезирования плечевой кости (7/1040) не наблюдалось ни одного случая асептической нестабильности ножек эндопротеза. При эндопротезировании других локализаций наблюдались различные количества нестабильности (таблица 8):

- 15,6% (78/500) – при эндопротезировании коленного сустава с резекцией бедренной кости;

- 12,4% (27/218) – при эндопротезировании коленного сустава с резекцией большеберцовой кости;
- 10,0% (10/100) – при эндопротезировании тазобедренного сустава;
- 26,3% (5/19) – при эндопротезировании голеностопного сустава;
- 3,3 % (4/120) – при эндопротезировании плечевого сустава;
- 4,9% (3/61) – при тотальном эндопротезировании бедренной кости.
- 16,7% (1/6) – при диафизарном эндопротезировании бедренной кости

Таблица 8 - Частота асептической нестабильности в зависимости от зон локализации эндопротеза

Тип асептической нестабильности	Локализация эндопротеза																				
	Бедренная кость(дист) №1 n=500		Б/берцовая кость(прокс) №2 n=218		Плечевой сустав №3 n=120		Тазобедренный сустав №4 n=100		Тотальное бедро №5 n=61		Голено-стопный сустав №6 n=19		Локтевой сустав №7 n=9		Тотальн. плечо №8 n=7		Диафиз бедр.кости №9 n=6		Всего n=1040		
	Абс	%	Абс	%	Абс	%	Абс	%	Абс	%	Абс	%	Абс	%	Абс	%	Абс	%	Абс	%	Абс
Тип IА (до 2лет)	20	4,0	8	3,7	1	0,8	0	0,0	0	0,0	4	21,0	0	0,0	0	0,0	1	16,7	34	3,3	
Тип IВ (более 2лет)	58	11,6	19	8,7	3	2,5	10	10,0	3	4,9	1	5,3	0	0,0	0	0,0	0	0,0	94	9,0	
Общее количество	78	15,6	27	12,4	4*+	3,3	10	10,0	3	4,9	5	26,3	0	0,0	0	0,0	1	16,7	128	12,3	
Частота асептической нестабильности после первичных и ревизионных операций																					
Первичные операции	53	14,0	19	10,9	3	2,6	8	9,2	2	4,8	4	25,0	0	0,0	0	0,0	1	16,7	90	10,7	
Ревизионных операций	25	20,7	8	18,6	1	25,0	2	15,4	1	5,7	1	33,3	0	0,0	0	0,0	0	0,0	38	18,7	

* различия достоверны ($p < 0,05$) по сравнению с Группой №1

+ различия достоверны ($p < 0,05$) по сравнению с Группой №2

Проведённый нами статистический анализ показал, что частота асептической нестабильности при эндопротезировании плечевой кости достоверно ниже по сравнению с:

- эндопротезированием коленного сустава с резекцией бедренной кости ($p < 0,001$),
- эндопротезированием коленного сустава с резекцией большеберцовой кости ($p = 0,001$),

Анализируя частоту возникновения асептической нестабильности ножек эндопротеза для корректного сравнения в исследуемую группу были включены импланты ($n = 492$) установленные при резекции дистального отдела бедренной кости. В зависимости от фирм производителей имплантатов, мы получили следующие результаты (таблица 9):

- 25,0% (5/20) при установке эндопротеза фирмы «Сиваш»,
- 19,7% (14/71) при установке эндопротеза фирмы «Implantcast»,
- 18,2% (2/11) при установке эндопротеза фирмы «Matys»,
- 15,4% (4/26) при установке эндопротеза фирмы «W.Link»,
- 14,4% (45/312) при установке эндопротеза фирмы «ProSpon»,
- 13,4% (7/52) при установке эндопротеза фирмы «Beznoska»,

Согласно результатам исследования, чаще всего наблюдалась асептическая нестабильность после установки эндопротезов фирмы «Сиваш» 25,0% (5/20). Эндопротезы фирмы «Beznoska» и «ProSpon», показали сравнительно низкий процент асептической нестабильности по сравнению с другими имплантатами, однако статистически достоверных различий между группами исследования не получено.

Таблица 9 - Частота асептической нестабильности ножек эндопротеза в зависимости марки

Марка эндопротеза	Нестабильность эндопротеза					
	ПА тип Ранняя нестабильность		ПВ тип Поздняя нестабильность		Всего	
	Абс	(%)	Абс	(%)	Абс	(%)
W.Link (n=26)	2	7,7	2	7,7	4	15,4
Сиваш (n=20)	2	10,0	3	15,0	5	25,0
Implantcast (n=71)	3	4,2	11	15,5	14	19,7
ProSpon (n=312)	10	3,2	35	11,2	45	14,4
Beznoska (n=52)	2	3,8	5	9,6	7	13,4
Matys (n=11)	1	9,1	1	9,1	2	18,2
Общее количество (n=492)	20	4,0	57	11,6	77	15,6

Анализируя группу пациентов с асептической нестабильностью ножек эндопротеза после первичных операций: у 3,1% (3/97) пациентов нестабильность произошла после сегментарной резекции кости до 10 см., у 4,8% (9/186) после сегментарной резекции кости от 10 до 15см., у 33,8% (25/74) пациентов после резекции кости от 15 до 20см., и большая часть асептической нестабильности 72,7%(16/22) после первичных операций произошла у пациентов с резекцией кости от 20см и более (Рисунок 8). Различия достигли статистической достоверности между группами ($p < 0,001$), за исключением сравнения первой и второй группы. Необходимо отметить, для корректного анализа в исследуемую группу были включены исключительно пациенты, которым проводилась резекция дистального отдела бедренной кости (n=379).

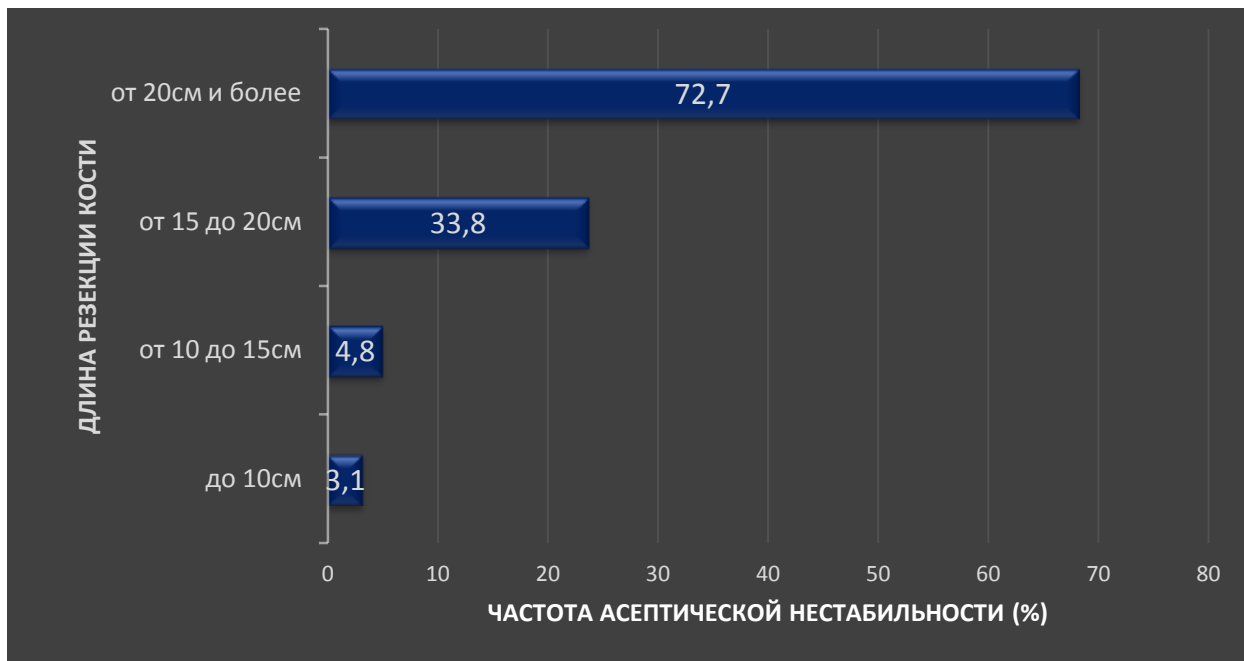


Рисунок 8 - Частота асептической нестабильности после первичного эндопротезирования в зависимости от длины резекции

Таким образом, при анализе частоты асептической нестабильности и длиной резекции кости у пациентов после первичного эндопротезирования, мы определили, что связь между частотой возникновения нестабильности и длиной резекции кости существует. Связь является достоверно высокой, прямой, умеренной (коэффициент корреляции Спирмена = 0,347).

Сроки выявления асептической нестабильности после эндопротезирования крупных костей и суставов (n=128), распределялись в границе от 2 до 200 мес. и в среднем составили $52,3 \pm 40,8$ мес.:

- ранняя асептическая нестабильность (n=34), возникла в среднем через $11,5 \pm 6,9$ мес.,
- поздняя асептическая нестабильность (n=94), в среднем через $67,1 \pm 37,8$ мес.,
- после первичного эндопротезирования (n=90), в среднем через $55,0 \pm 38,9$ мес.,
- после ревизионного эндопротезирования (n=38), в среднем через $46,0 \pm 44,9$ мес.

При эндопротезировании диафиза бедренной кости наблюдался только один случай асептической нестабильности который возник через 14 месяцев после первичного эндопротезирования. В зависимости от локализации эндопротеза асептическая нестабильность возникла:

- после эндопротезирования плечевого сустава (n=4), в среднем через $58,5 \pm 39,1$ мес.,
- после эндопротезирования тазобедренного сустава (n=10), в среднем через $66,2 \pm 32,0$ мес.,
- после эндопротезирования коленного сустава с резекцией бедренной кости (n=78), в среднем через $53,5 \pm 42,1$ мес.,
- после эндопротезирования коленного сустава с резекцией большеберцовой кости (n=27), в среднем через $49,5 \pm 38,0$ мес.,
- после тотального эндопротезирования бедренной кости (n=3), в среднем через $71,6 \pm 69,3$ мес.,
- после эндопротезирования голеностопного сустава (n=5), в среднем через $13,4 \pm 12,1$ мес.

Достоверных различий между группами исследования не выявлено. Всем пациентам с асептической нестабильностью ножек эндопротеза (127/1040), было проведено хирургическое лечение в объеме реэндопротезирования.

Планирование хирургического лечения по поводу асептической нестабильности имеет ряд особенностей. Так, например, на предоперационном этапе к общему спектру обследования необходимо провести рентген исследование с разметкой, с целью определения длины проведенной ранее резекции, компонентов эндопротеза. Предоперационное планирование включает в себя: подбор фирмы производителя имплантата, размеры эндопротеза, необходимый набор инструментов для проведения ревизионных операций в специально оборудованной операционной.

Этапы проведения хирургического лечения в объеме реэндопротезирования:

1. Укрытие операционной зоны антимикробной пленкой (3M Ioban 2).

2. Адекватный доступ с иссечением предыдущего послеоперационного рубца.
3. Забор перипротезной жидкости стерильным шприцом на микробиологическое исследование, ревизия ложа эндопротеза.
4. Демонтаж эндопротеза (забор мягких тканей ложа протеза, пластиковых компонентов, отломков костного цемента на микробиологическое исследование).
5. Удаление ножек эндопротеза из костномозгового канала.
6. Полное удаление костного цемента из костномозгового канала при помощи ультразвукового экстрактора костного цемента «Oscar Ultrasonic 3» проводится под контролем эндоскопической стойкой фирмы «Storz».
7. Обработка костномозгового канала, установка имплантата, контроль длины конечности, окончательная сборка эндопротеза.
8. Укрытие эндопротеза мягкими тканями и ушивание раны с оставлением дренажной трубки.

При отсутствии осложнений на 5-6е сутки пациенту разрешается незначительно опираться на конечность, с тенденцией к увеличению.

Пример хирургического лечения при нестабильности эндопротеза (тип ПВ).

Больная А.Т.А. 46лет. Диагноз: Злокачественная ГКО правой бедренной кости. Состояние после комбинированного лечения в 2006 году. Прогрессирование - метастазы в легкие. Состояние после 4 курсов химиотерапии в 2008 году. Состояние после атипичной резекции верхней доли левого легкого, санации плевральной полости от 05.02.2009 года. Рецидив метастаза в легкие. Состояние после резекции нижней доли левого легкого от 19.05.2010г. Асептическая нестабильность узла протеза. Состояние после рендопротезирования правого коленного сустава от 26.10.18г.

Пациентка поступила в НМИЦ онкологии им. Н.Н. Блохина с жалобами на умеренные боли в области правого бедра. По данным МРТ однозначно высказаться о природе выявленных образований затруднительно. С учетом

роста за период наблюдения, не позволяет исключить опухолевую природу узловых образований (рецидив?).

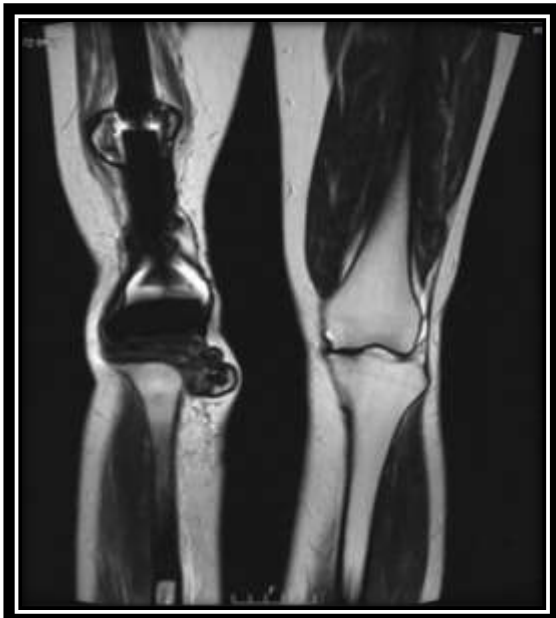Проведена трепанбиопсия новообразования. По данным гистологического исследования: элементов опухолевого роста не обнаружено.

При оперативном вмешательстве обнаружено: выраженный металлоз перипротезных мягких тканей, наличие гранулём инфильтрированных ионами металла в зоне подозрения рецидива заболевания, нестабильность бедренной ножки эндопротеза, изношенность втулок эндопротеза.

Произведена операция резэндопротезирование коленного сустава с иссечением гранулём.

Гистологическое исследование: мелкие фрагменты соединительной ткани. В одном фрагменте определяется инфильтрат из гистиоцитов с единичными гигантскими многоядерными клетками, черным пылевидным пигментом и кристаллами холестерина - капсула эндопротеза. Отдельно лежат бесструктурные эозинофильные массы. Заключение: в пределах исследованного материала элементов опухолевого роста не обнаружено.

А.



Б.

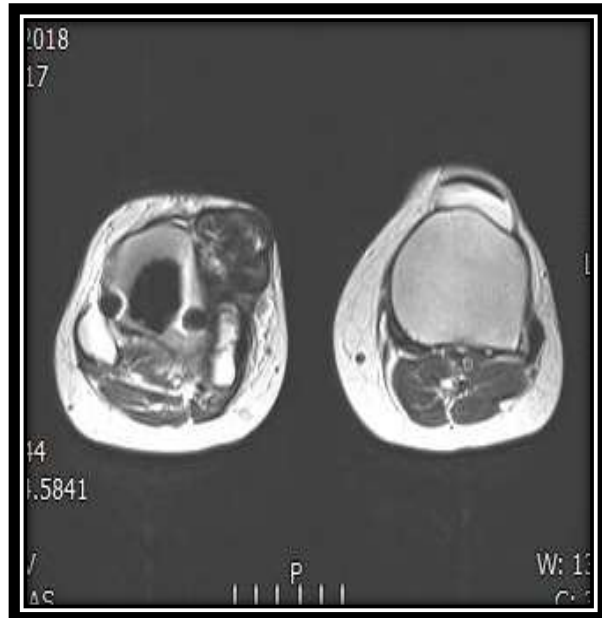
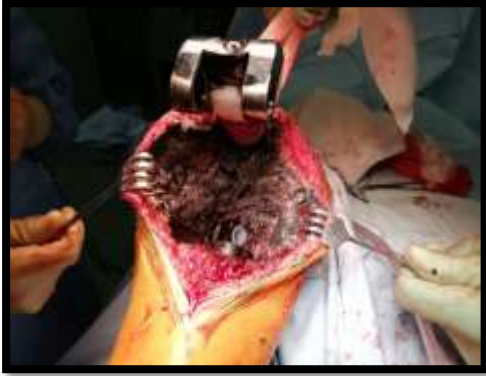
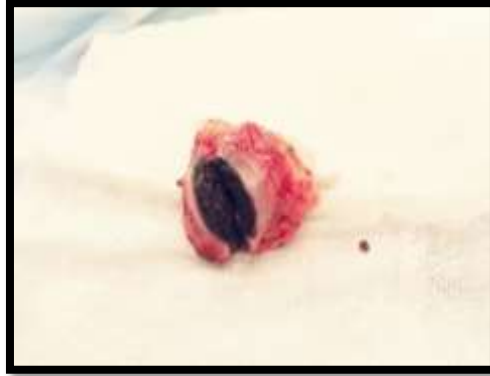
Рисунок 9 - МРТ исследование правой нижней конечности до операции больной А.Т.А. (А-фронтальная проекция, Б - аксиальная проекция)

А.



Б.



В.



Рисунок 10 - Интраоперационные фото (А – металлоз перипротезных мягких тканей ионами металла, Б - гранулема при разрезе, В – удаленный имплантата с признаками изношенности)

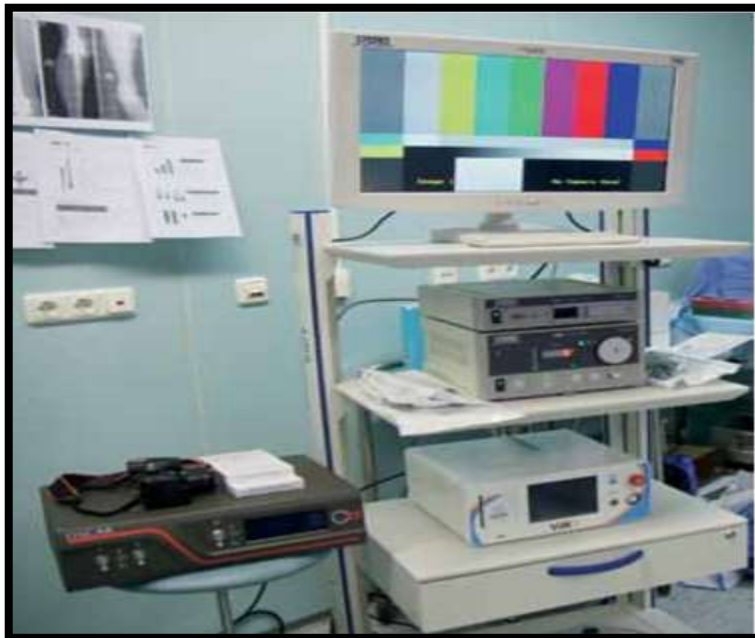

Рисунок 11 - Ультразвуковой экстрактор костного цемента «Oscar Ultrasonic 3» и эндоскопическая стойка «Storz»

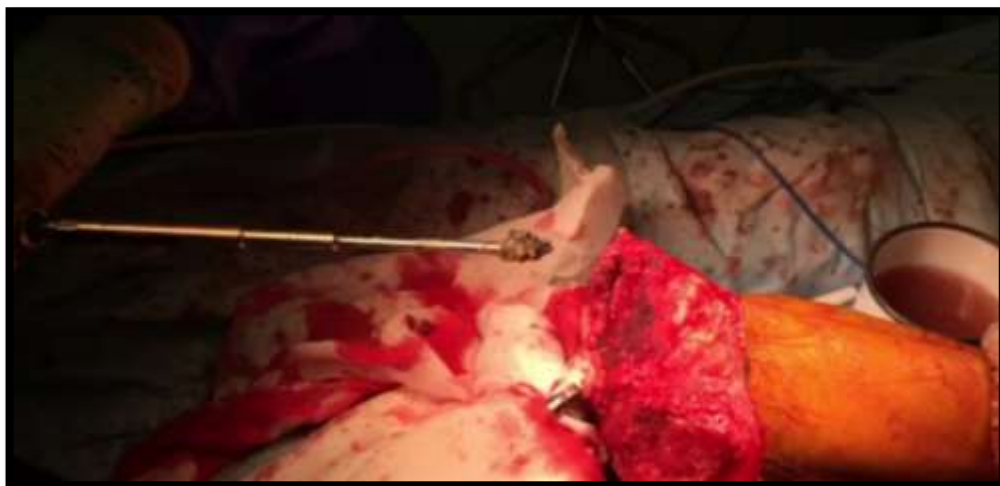

Рисунок 12 – Удаление цементной мантии при помощи ультразвукового экстрактора костного цемента «Oscar Ultrasonic 3»

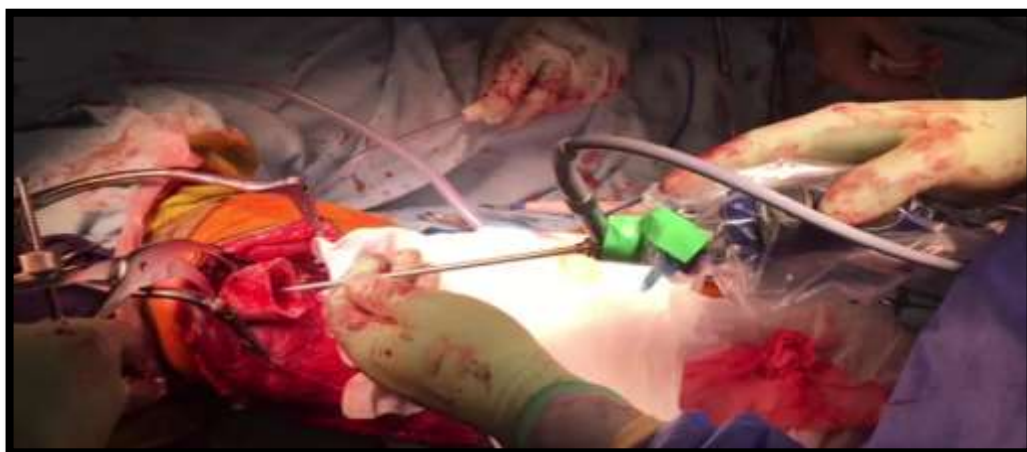

Рисунок 13 – Контроль качества очистки цементной мантии при помощи эндоскопической стойки «Storz»

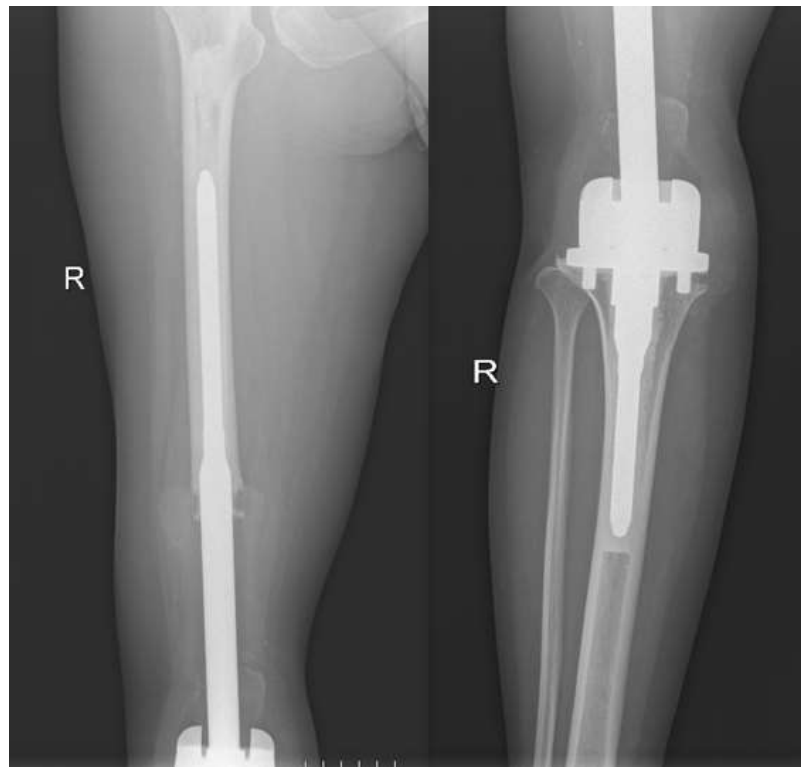


Рисунок 14 – Рентгенограмма больной А.Т.А. после реэндопротезирования правого коленного сустава

3.3 Поломка элементов конструкции эндопротеза, перипротезный перелом кости (тип III)

Частота возникновения осложнений третьего типа после первичных и ревизионных операций составила 11,3%(117/1040):

- 10,7% (112/1040) - случаев поломки элементов конструкции эндопротеза;
- 0,5 % (5/1040) – случая перипротезного перелома кости с разрушением элементов конструкции.

При эндопротезировании плечевого, локтевого и голеностопного сустава не было ни одного случая поломки конструкции эндопротеза. В остальных группах частота осложнений третьего типа была следующей:

- 15,2% (76/500) – осложнений после эндопротезирования коленного сустава с резекцией бедренной кости,
- 13,8% (30/218) – осложнений при эндопротезировании коленного сустава с резекцией большеберцовой кости,

- 5,0% (5/100) – при эндопротезировании тазобедренного сустава,
- 6,6% (4/61) – осложнения при тотальном эндопротезировании бедренной кости. При эндопротезировании эндопротезировании тотальной плечевой кости и диафиза бедренной кости по одному случаю поломки эндопротеза.

Анализируя поломки отдельных элементов конструкции эндопротеза мы обнаружили что 4,2% (44/1040) составляют поломки пластиковых вкладышей имплантата:

- 3,9% (41/1040) – случай поломки элементов узла эндопротеза,
- 2,5 (26/1040) – случай поломки ножек эндопротеза,
- 0,6% (6/1040) – случай раскручивания винтов, фиксирующих отдельные части эндопротеза, как правило, узла и ножки.

Таблица 10 – Частота поломок элементов конструкции эндопротеза

Тип осложнений	Локализация эндопротеза																			
	Бедренная кость(дист) (n=500)№1		Б/берцовая кость(прокс) (n=218)№2		Плечевой сустав (n=120)		Тазобедренный сустав (n=100) №3		Тотальное бедро (n=61)		Голено-стопный сустав (n=19)		Локтевой сустав (n=9)		Тотальн. плечо (n=7)		Диафиз бедр.кости (n=6)		Всего (n=1040)	
	Абс	%	Абс	%	Абс	%	Абс	%	Абс	%	Абс	%	Абс	%	Абс	%	Абс	%	Абс	%
Тип III А	74	14,8	28	12,8	0	0,0	4	4,0	4	6,6	0	0,0	0	0,0	1	14,3	1	16,7	112	10,7
Тип III В	2	0,4	2	0,9	0	0,0	1	1,0	0	0,0	0	0,0	0	0,0	0	0,0	0	0,0	5	0,5
Общее количество	76	15,2	30	13,8	0*#+	0,0	5	5,0	4	6,6	0	0,0	0	0,0	1	14,3	1	16,7	117	11,3
Поломка элементов конструкции эндопротеза																				
Перелом ножки	19	3,8	5	2,3	0	0,0	1	1,0	1	1,6	0	0,0	0	0,0	0	0,0	0	0,0	26	2,5
Разрушение вкладышей	24	4,8	12	5,5	0	0,0	4	4,0	3	4,9	0	0,0	0	0,0	1	14,3	0	0,0	44	4,2
Раскручивание винта.	6	1,2	0	0,0	0	0,0	0	0,0	0	0,0	0	0,0	0	0,0	0	0,0	0	0,0	6	0,6
Поломка узла.	27	5,4	13	2,6	0	0,0	0	0,0	0	0,0	0	0,0	0	0,0	0	0,0	1	100	41	3,9

* различия достоверны ($p=0,000005$) по сравнению с колено (бедро).

различия достоверны ($p=0,00002$) по сравнению с колено (б/бери).

+ различия достоверны ($p=0,013$) по сравнению с тазобедренный сустав.

По данным исследования стоит отметить что большая часть осложнений III типа связанных с поломками элементов конструкции эндопротеза приходится на коленный сустав и составляют 90,6% (106/117), что определенно указывает на высокую нагрузку данной локализации, активный объем движений в коленном суставе и сложность составляющих компонентов эндопротеза данной локализации. Осложнения третьего типа, поломки элементов конструкции эндопротеза представлены в таблице 10.

Анализируя поломки отдельных элементов конструкции эндопротеза в зависимости от фирм производителей (таблица 11), в исследуемую группу с целью корректной интерпретации результатов были включены пациенты с эндопротезированием коленного сустава (n=693). Частота осложнений III типа в зависимости от фирм производителей составляла от 12% до 21%, достоверных различий между группами исследований не найдено. Стоит отметить что перелом ножек эндопротеза чаще наблюдался у эндопротезов фирмы «Sivash» 7,7%(2/26), разрушение пластиковых вкладышей чаще всего встречалось при установке эндопротезов фирмы «ProSpon» 6,4% (30/467). При анализе исключительно поломок узла эндопротеза минимальная частота осложнений наблюдалась у эндопротезов фирмы «ProSpon» 2,8% (13/467), максимальная частота осложнений у эндопротезов фирмы «Implantcast» 11,1% (10/90) и «Beznoska» 14,5% (11/76), различие между группами статистически достоверно ($p < 0,05$).

Срок развития поломки элементов конструкции эндопротеза (n=117) после операций составил в среднем $50,7 \pm 48,6$ мес.:

- поломка ножек эндопротеза (n=26) возникла в среднем через $68,6 \pm 62,9$ мес.,
- поломка пластиковых вкладышей эндопротеза (n=44) возникла в среднем через $51,4 \pm 49,2$ мес.,
- раскручивание винта, фиксирующего узел эндопротеза (n=6), в среднем возник через $20,1 \pm 19,7$ мес.,

Таблица 11 - Поломки эндопротеза в зависимости от фирм производителей (коленный сустав)

Осложнения III типа	Фирма эндопротеза											
	ProSpon (n=467)		Implantcast (n=90)		W.Link (n=34)		Sivash (n=26)		Beznoska (n=76)		Всего (n=693)	
	Абс	%	Абс	%	Абс	%	Абс	%	Абс	%	Абс	%
Общее количество	60	12,8	14	15,5	5	14,7	4	15,4	16	21,0	99	14,3
Поломка элементов конструкции эндопротеза (n=99)												
Перелом ножки	14	3,0	1	1,1	1	2,9	2	7,7	4	5,3	22	3,2
Разрушение вкладышей	30	6,4	3	3,3	2	5,9	0	0,0	1	1,3	36	5,2
Раскручивание винта	3	0,6	0	0,0	1	2,9	1	3,8	0	0,0	5	0,7
Поломка узла.	13	2,8	10	11,1#	1	2,9	1	3,8	11	14,5#	36	5,2

#различия достоверны ($p < 0,05$) по сравнению с ProSpon.

▪ поломка элементов узла эндопротеза (n=41) возникла в среднем через $43,2 \pm 36,0$ мес.

Анализируя сроки возникновения поломок элементов конструкции протеза в зависимости от фирм производителей, в исследуемую группу были включены эндопротезы установленные при резекции дистального отдела бедренной кости как наиболее часто встречаемая локализация. Таким образом, средний срок поломок (n=76) эндопротезов установленных при резекции дистальной беренной кости составил $50,3 \pm 5,4$ мес. У эндопротезов фирмы «Beznoska» (n=9) через $33,6 \pm 13,3$ мес., у «ProSpon» (n=44) через $54,5 \pm 6,5$ мес., «Matys» (n=4) через $72,7 \pm 41,7$ мес., «Сиваш» (n=3) через $36,6 \pm 15,9$ мес., «GSB» (n=1) через 41мес. Минимальный средний срок развития поломки элементов конструкции наблюдался у эндопротезов фирмы «Implantcast» (n=11) и составил - $32,8 \pm 22,4$ мес., максимальный у «W.Link» (n=4) $80,5 \pm 56,5$ мес.

По поводу разрушений элементов конструкции эндопротеза во всех случаях было проведено хирургическое лечение: в 53,3% (67/117) случаев проведено хирургическое лечение в объеме реэндопротезирование, в 42,7%(50/117) случаев проведено хирургическое вмешательство в объеме коррекция эндопротеза.

Оперативное вмешательство по поводу поломок конструкций эндопротеза требует индивидуальный подход и подготовку к каждому случаю. Ревизионный набор должен располагать широким ассортиментом инструментария. Так, для удаления поломанных ножек эндопротеза необходимы специальные экстракторы, фрезы с целью высверливания цементной мантии с последующим удалением ножки эндопротеза.

Алгоритм хирургического лечения при поломках элементов конструкции эндопротеза:

1. Укрытие операционной зоны антимикробной пленкой (ЗМ Ioban 2).
2. Адекватный доступ с иссечением предыдущего послеоперационного рубца.
3. Забор перипротезной жидкости стерильным шприцом на микробиологическое исследование, ревизия ложа эндопротеза.

4. В случае если отмечается повреждение пластиковых элементов без признаков изношенности и повреждений эндопротеза, производится замена пластиковых компонентов. При наличии поломок металлоконструкции производится демонтаж эндопротеза. Забор мягких тканей ложа протеза, пластиковых компонентов, отломков костного цемента на микробиологическое исследование.

5. Удаление ножек эндопротеза из костномозгового канала.

6. Полное удаление костного цемента из костномозгового канала при помощи ультразвукового экстрактора костного цемента «Oscar Ultrasonic 3» проводится под контролем электронно-оптического преобразователя (ЭОП).

7. Обработка костномозгового канала, установка имплантата (при необходимости бикортикальная блокировка ножки эндопротеза, контроль длины конечности, окончательная сборка эндопротеза.

Укрытие эндопротеза мягкими тканями и ушивание раны с оставлением дренажной системы.

Пример хирургического лечения при перипротезном переломе кости (тип ШВ).

Больной М.С.Н. 59л.

Диагноз: ГКО дистального отдела левой бедренной кости. Состояние после резекции бедренной кости с эндопротезированием от 20.01.2009. Асептическая нестабильность бедренной ножки эндопротеза. Состояние после реэндопротезирования левого коленного сустава от 03.06.15г. Перипротезный перелом левой бедренной кости. Состояние после реэндопротезирования левого коленного сустава от 06.07.17г

Пациент обратился в НМИЦ онкологии им. Н.Н.Блохина по поводу перипротезного перелома левой бедренной кости. Для проведения ревизионной операции пациенту был заказан индивидуальный ревизионный эндопротез ProSpan(Чехия) с блокировкой ножки спонгиозными винтами.

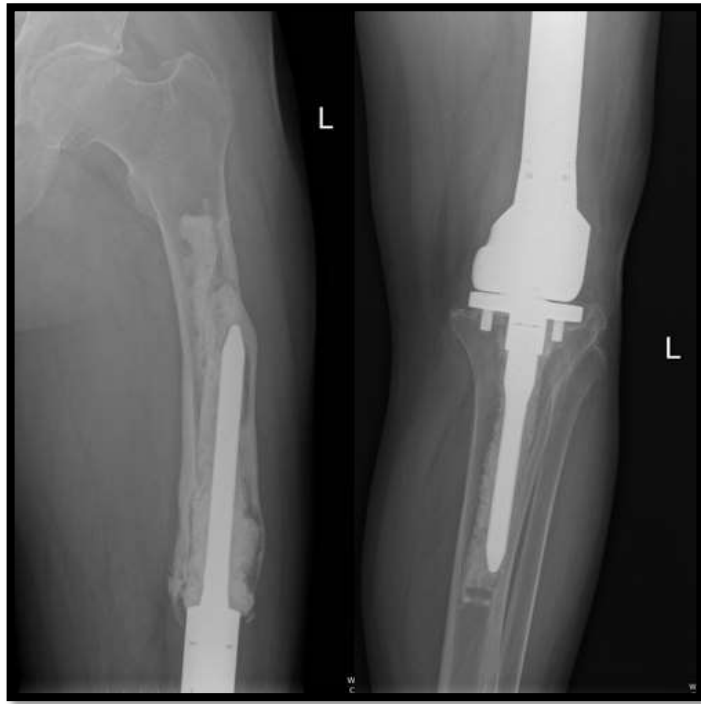

Рисунок 15 – Рентгенограмма пациента М.С.Н. после первичного эндопротезирования (наблюдается неадекватная техника цементирования бедренной ножки протеза, несоответствие диаметра бедренной ножки эндопротеза и бедренной кости, нарушение оси бедренной кости и ножки эндопротеза)

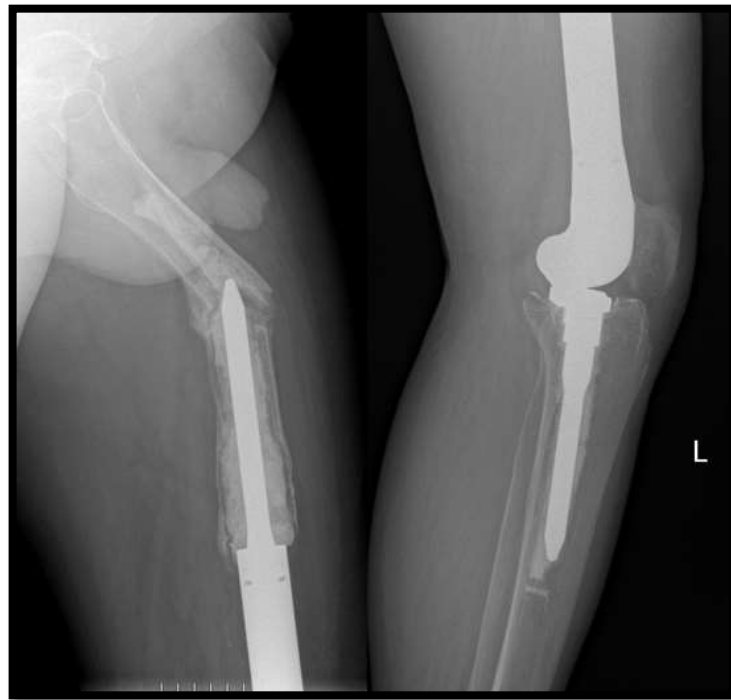


Рисунок 16 – Предоперационный рентген снимок пациента М.С.Н. (перипротезный перелом бедренной кости)

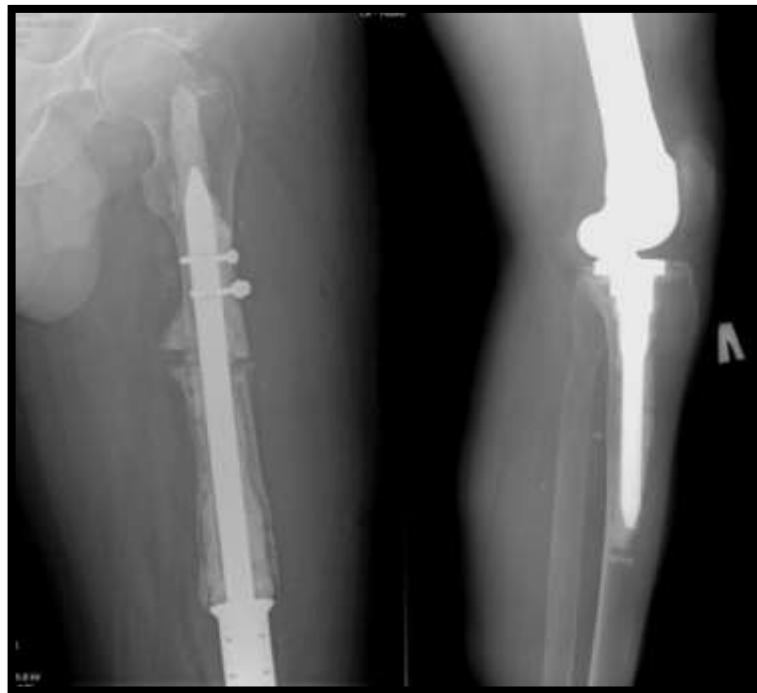

Рисунок 17 – Послеоперационная рентгенограмма пациента М.С.Н. (произведена замена бедренной и большеберцовой ножки эндопротеза с блокировкой спонгиозными винтами)

3.4 Инфекционные осложнения ложа эндопротеза (тип IV)

Общая частота инфекционных осложнений ложа эндопротеза после проведения хирургических вмешательств составила 7,9% (82/1040):

- 5,2% (54/1040) случаях возникла ранняя инфекция ложа протеза, развившаяся до двух лет после операции;
- 2,7% (28/1040) случаях возникла поздняя инфекция ложа эндопротеза, возникшая не ранее чем через два года после операции.

После первичных операций (n=837), частота инфекционных осложнений составила 7,5% (63/837). Частота инфекционных осложнений оказалась выше после ревизионных операций (n=203) и составила 9,4% (19/203), однако различия не достигли статистической достоверности. Частота инфекционных осложнений, у пациентов которым по программе лечения проводилась химиолучевая терапия составила 8,1% (40/494), тогда как у пациентов, которым проводилось только хирургическое лечение частота осложнений оказалась незначительно ниже 6,7%

(23/343). Результаты анализа двух групп исследования отличились, однако статистическая достоверность не достигнута ($p=0,43$).

При тотальном эндопротезировании плечевой кости, локтевого сустава, диафиза бедренной кости не наблюдалось ни одного случая инфекционного осложнения ложа эндопротеза. У больных с опухолью проксимального отдела плечевой кости частота инфекций составила 0,8% (1/120), что оказалось статистически достоверно ниже ($p<0,05$) по сравнению с остальными локализациями. При других локализациях инфекционные осложнения развивались чаще (таблица 12):

- 10,6 % (2/19) – при эндопротезировании голеностопного сустава,
- 11,5 % (7/61) – при тотальном эндопротезировании бедренной кости,
- 8,0 % (8/100) – при эндопротезировании тазобедренного сустава,

Таблица 12 - Характеристика и лечение инфекционных осложнений по анатомическим локализациям.

Тип осложнений	Локализация эндопротеза																					
	Бедренная кость(дист) (n=500)		Б/берцовая кость(прокс) (n=218)		Плечевой сустав (n=120)		Тазобедренный сустав (n=100)		Тотальное бедро (n=61)		Голено-стопный сустав (n=19)		Локтевой сустав (n=9)		Тотальн. плечо (n=7)		Диафиз бедр.кости (n=6)		Всего (n=1040)			
	Абс	%	Абс	%	Абс	%	Абс	%	Абс	%	Абс	%	Абс	%	Абс	%	Абс	%	Абс	%	Абс	%
Тип IV А (раняя)	25	5,0	17	7,8	1	0,8	4	4,0	6	9,8	1	5,3	0	0,0	0	0,0	0	0,0	0	0,0	54	5,2
Тип IV В (поздняя)	14	2,8	8	3,7	0	0,0	4	4,0	1	1,6	1	5,3	0	0,0	0	0,0	0	0,0	0	0,0	28	2,7
Общее кол-во.	39	7,8*	25	11,5*	1	0,8	8	8,0*	7	11,5*	2	10,6*	0	0,0	0	0,0	0	0,0	0	0,0	82	7,9
Возбудители инфекционных осложнений																						
MR+	26	5,2	12	5,5	0	0,0	2	2,0	5	8,2	1	5,3	0	0,0	0	0,0	0	0,0	0	0,0	46	4,4
MS#	10	2,0	11	5,0	1	0,8	4	4,0	2	3,3	1	5,3	0	0,0	0	0,0	0	0,0	0	0,0	29	2,8
Другие	3	0,6	2	0,9	0	0,0	2	2,0	0	0,0	0	0,0	0	0,0	0	0,0	0	0,0	0	0,0	7	0,7
Лечение инфекционных осложнений																						
Ампутация	17	3,4	6	2,7	0	0,0	2	2,0	3	4,9	0	0,0	0	0,0	0	0,0	0	0,0	0	0,0	28	2,7
Резэндопрот.(IIэтап)	14	2,8	13	6,0	0	0,0	3	3,0	3	4,9	1	5,3	0	0,0	0	0,0	0	0,0	0	0,0	34	3,3
Консервативное	8	1,6	6	2,7	1	0,8	2	2,0	0	0,0	1	5,3	0	0,0	0	0,0	0	0,0	0	0,0	18	1,7
Резэндопрот.(Iэтап)	0	0,0	0	0,0	0	0,0	1	1,0	1	1,6	0	0,0	0	0,0	0	0,0	0	0,0	0	0,0	2	0,2
+ MR – methicillin-resistant (метициллин - резистентные бактерии) # MS – methicillin-sensitive (метициллин - чувствительные бактерии)																						

* различия достоверны ($p < 0,05$) по сравнению с плечевой сустав

- 11,5 % (25/218) – при эндопротезировании коленного сустава с резекцией большеберцовой кости,
- 7,8 % (39/500) – при эндопротезировании коленного сустава с резекцией бедренной кости.

При анализе количества осложнений после проведенных первичных и ревизионных операций, частота ранних инфекционных осложнений почти в два раза чаще возникала по сравнению с поздними.

При анализе данных микробиологического исследования аспирата инфицированного ложа эндопротеза преобладали метициллин-резистентные (MR) бактерии и составили 4,4% (46/1040), метициллин-чувствительные (MS) бактерии составили 2,8% (29/1040) и другие бактерии составили 0,7% (7/1040).

На основании алгоритма профилактики и лечения инфекционных осложнений, разработанного Д.В. Нисиченко в 2010 году [14] мы разделили все операции на два временных интервала. В первую группу (n=694) были включены пациенты, которым проводилось хирургическое лечение в период с 1992 по 2009 годы. Во вторую группу (n=346) включены пациенты которым проводилось хирургическое лечение в период с 2010 по 2015 годы. Таким образом частота инфекционных осложнений в первой группе составила 9,2% (64/694), во второй группе 5,2% (18/346). Различие частоты осложнений между группами статистически достоверно (p=0,023).

Проведенный анализ развития инфекционных осложнений после первичных и ревизионных операций показал, что все инфекционные осложнения (n=82) возникли в среднем через $21,2 \pm 3,2$ мес. Ранние инфекционные осложнения (n=54) возникли в среднем через $6,6 \pm 0,8$ мес. Поздние инфекционные осложнения (n=28) возникли в среднем через $49,4 \pm 6,5$ мес. При эндопротезировании плечевого сустава один случай инфекционного осложнения возник через два месяца после операции. При эндопротезировании других локализаций инфекционные осложнения возникли в среднем через:

- $21,6 \pm 9,0$ мес., после эндопротезирования тазобедренного сустава,

- 20,2±4,3 мес., после эндопротезирования коленного сустава с резекцией бедренной кости,
- 20,7±5,7 мес., после эндопротезирования коленного сустава с резекцией большеберцовой кости,
- 23,0±16,4 мес., после тотального эндопротезирования бедренной кости,
- 50,0±33,0 мес., после эндопротезирования голеностопного сустава.

По поводу инфекционных осложнений в ложе эндопротеза всем пациентам (n=82) после первичных и ревизионных операций были проведены следующие виды лечения:

- 2,7 % (28/1040) – пациентам в объеме ампутация или экзартикуляция конечности,
- 3,3 % (34/1040) – пациентам проведено лечение в объеме двухэтапное реэндопротезирование,
- 0,2 % (2/1040) – пациентам проведено одноэтапное реэндопротезирование,
- 1,7 % (18/1040) – пациентам проведено консервативное лечение инфекции ложа эндопротеза.

Хирургическое лечение инфекции ложа эндопротеза подразумевает проведение двухэтапного реэндопротезирования: на первом этапе удаляли все элементы эндопротеза, костномозговые каналы очищались от цемента, проводилась санация ложа эндопротеза растворами антисептиков, устанавливался спейсер выполненный из костного цемента; на втором этапе проводилась установка эндопротеза. Сроки между двумя этапами определялись индивидуально.

Алгоритм хирургического лечения инфекции ложа эндопротеза:

1. Введение антибиотика за 30 мин., до кожного разреза.
2. Укрытие операционной зоны антимикробной пленкой (ЗМ Ioban 2).

3. Разрез кожи с иссечением старого послеоперационного рубца при наличии признаков вовлечения в воспалительный процесс, обязательно проводилось.

4. Иссечение свищей при их наличии.

5. Вскрытие ложа эндопротеза до уровня опилов кости.

6. Забор перипротезной жидкости стерильным шприцом на микробиологическое исследование, ревизия ложа эндопротеза. Забор пластиковых элементов, костного цемента, мягких тканей ложа протеза на микробиологическое исследование.

7. Демонтаж узла эндопротеза.

8. Удаление ножек эндопротеза из костномозгового канала. Удаления фиброзной ткани в област контакта эндопротеза с опилов кости. Ножки эндопротеза удаляются скользящим молотком. При невозможности удаления ножки, проводится дополнительная остеотомия вдоль оси кости, оставляя перемычку для последующей репарации костной ткани.

9. Полное удаление костного цемента из костномозгового канала при помощи ультразвукового экстрактора костного цемента «Oscar Ultrasonic 3» проводится под контролем ЭОП для контроля качества удаления костного цемента.

10. Некротические мягкие ткани ложа эндопротеза подлежали удалению. После, проводится обильное орошение раны растворами антисептиками (Браунодин экспозиция 5мин, лавасепт экспозиция 5мин).

11. Костный дефект выполнялся спейсером состоящих из нескольких металлических спиц концы, которых располагаются в костномозговых каналах на глубине не менее 10см. Муфтообразно окутывалась металлоконструкция костным цементом импрегнированный антибиотиком (гентамицин). Во время полимеризации цемента спейсер орошали раствором антисептиком для очищения раны и охлаждения костного цемента.

12. Установка системы дренирования ложа удаленного эндопротеза. При окончательном монтаже эндопротеза в операционной ране делали

контрапертурные проколы кожи и устанавливали систему приточнопромывного диализа или лаважа. В качестве дренажа использовали трубку от системы для инфузионного вливания, в середине которой кусачками Люера делали 5-8 отверстий. При установке лаважной системы использовали две независимые перфорированные дренажные трубки, установленные в проксимальном и дистальном концах операционной раны.

13. Укрытие спейсера мягкими тканями.
14. Установка подкожного дренажа.
15. Ушивание раны.

В послеоперационном периоде в течении 5 дней проводится диализ антисептиком лавасепт предварительно разведенная на физиологическом растворе. Антибактериальная терапия проводилась не менее одного месяца по индивидуально подобранной схеме, руководствуясь результатами антибиотикограммы конкретного пациента. Второй этап реэндопротезирования проводился после достижения стойкой ремиссии (отсутствие клиники заболевания, нормальных лабораторных показателей крови, отрицательных бактериальных посевах аспирата ложа протеза). Принципы проведения второго этапа реэндопротезирования являлся таким же, как при первичном эндопротезировании. При проведении второго этапа реэндопротезирования по поводу инфекционных осложнений применялись эндопротезы исключительно с цементной фиксацией.

Пример хирургического лечения инфекционного осложнения (тип IV).

Больной З.С.В. 29лет. Диагноз: Остеосаркома дистального отдела левой бедренной кости T2N0M0 IIВ ст. Состояние после комбинированного лечения в 2014-2015 г. Инфекция ложа эндопротеза. Состояние после двухэтапного реэндопротезирования левого коленного сустава.

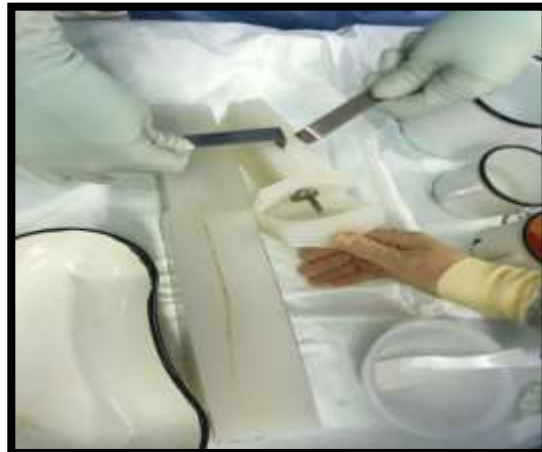Пациент обратился в НМИЦ онкологии им. Н.Н.Блохина по поводу инфекции ложа эндопротеза. При микробиологическом исследовании аспирата ложа эндопротеза выявлено: St. Epidermidis (MRSE). Пациенту была проведена операция двухэтапное реэндопротезирование коленного сустава с

сопровождением длительной антибактериальной терапией.

А.



Б.



В.



Рисунок 18 - Выполнение артикулирующего спейсера при помощи форм напечатанных на 3D принтере для проведения первого этапа резэндопротезирования (А - бедренный компонент спейсера, Б - большеберцовый компонент спейсера, В - готовый к установке спейсер)

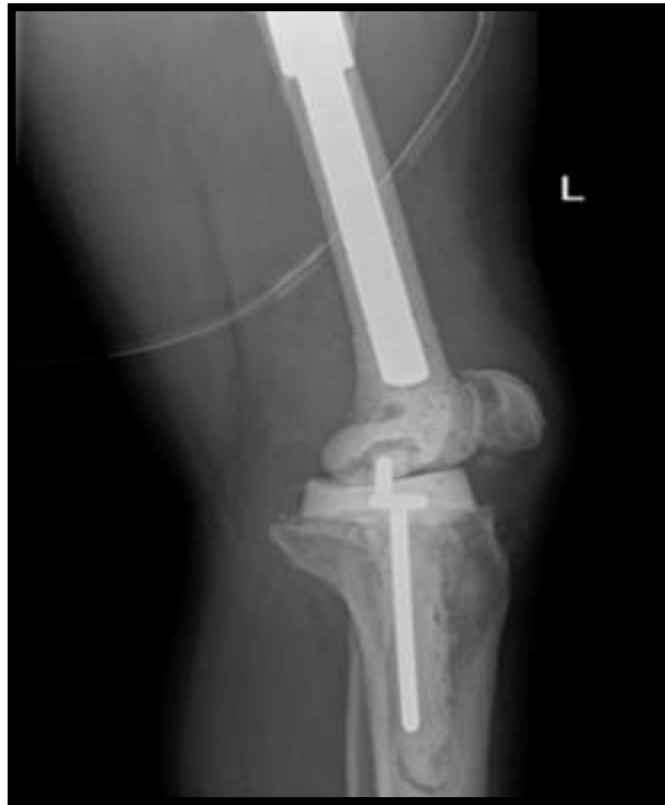

Рисунок 19 - Рентгенограмма больного З.С.В. (состояние после первого этапа ревдопротезирования, удаление инфицированного спейсера с замещением дефекта артикулирующим спейсером)

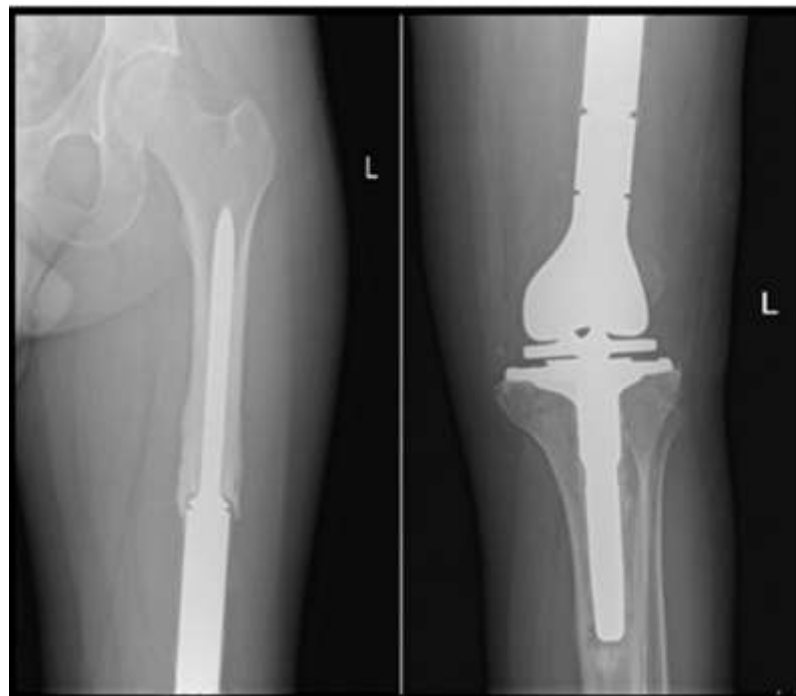

Рисунок 20 - Рентгенограмма больного З.С.В. (состояние после второго этапа ревдопротезирования, удаление спейсера с установкой эндопротеза)

3.5 Рецидивы в мягких тканях и костях (тип V)

По результатам нашего исследования общая частота рецидивов составила 8,5% (89/1040). Частота рецидивов, возникших в перипротезных мягких тканях составила 2,2% (23/1040). Частота рецидивов в кости значительно превысило мягкотканые рецидивы и составила 6,3 % (66/1040) случаев.

При тотальном эндопротезировании плечевой кости, локтевого сустава и диафиза бедренной кости наблюдалось по одному случаю рецидива (таблица 13)

- 9,2% (46/500) рецидивов возникло при эндопротезировании коленного сустава с сегментарной резекцией бедренной кости,
- 5,5% (12/218) случаев рецидива возникло при эндопротезировании коленного сустава с сегментарной резекцией большеберцовой кости,
- 10,8% (13/120) рецидива возникло при эндопротезировании плечевого сустава,
- 7,0% (7/100) при эндопротезировании тазобедренного сустава,
- 6,6% (4/61) при тотальном эндопротезировании бедренной кости,
- 21,0% (4/19) при эндопротезировании голеностопного сустава.

При анализе срока возникновения рецидива после проведенных операций, все рецидивы (n=89) возникли в среднем через $20,9 \pm 2,8$ мес. Рецидивы в перипротезных мягких тканях возникли в среднем через $24,9 \pm 6,3$ мес., в кости через $19,5 \pm 3,1$ мес. При эндопротезировании тотальной плечевой, локтевой и диафиза бедренной кости, наблюдалось по одному рецидиву и возникли через 9, 11 и 12 месяцев соответственно. По другим локализациям рецидивы появлялись раньше:

- при эндопротезировании плечевого сустава рецидивы возникали в среднем через $11,3 \pm 3,3$ мес.,
- при эндопротезировании коленного сустава с резекцией бедренной кости через $26,9 \pm 4,5$ мес.,

Таблица 13 - Характеристика и лечение рецидивов

Тип осложнений	Локализация эндопротеза																				
	Бедренная кость(дист) (n=500)		Б/берцовая кость(прокс) (n=218)		Плечевой сустав (n=120)		Тазобедренный сустав (n=100)		Тотальное бедро (n=61)		Голено-стопный сустав (n=19)		Локтевой сустав (n=9)		Тотальн. плечо (n=7)		Диафиз бедр.кости (n=6)		Всего (n=1040)		
	Абс	%	Абс	%	Абс	%	Абс	%	Абс	%	Абс	%	Абс	%	Абс	%	Абс	%	Абс	%	Абс
Тип IV А	16	3,2	3	1,4	1	0,8	0	0,0	0	0,0	2	10,5	1	11,1	0	0,0	0	0,0	23	2,2	
Тип IV В	30	6,0	9	4,1	12	10,0	7	7,0	4	6,6	2	10,5	0	0,0	1	14,3	1	16,7	66	6,3	
Общее количество	46	9,2	12	5,5	13	10,8	7	7,0	4	6,6	4	21,0	1	11,1	1	14,3	1	16,7	89	8,5	
Лечение рецидива																					
Ампутация	14	2,8	9	4,1	3	2,5	1	1,0	0	0,0	1	5,3	1	11,1	0	0,0	1	16,7	30	2,9	
Экзартикуляция	2	0,4	0	0,0	3	2,5	0	0,0	0	0,0	2	10,5	0	0,0	0	0,0	0	0,0	7	0,7	
Хир.удаление	4	0,8	0	0,0	4	3,3	0	0,0	1	1,6	0	0,0	0	0,0	1	14,3	0	0,0	10	0,9	
Резэндопротез.	5	1,0	0	0,0	0	0,0	0	0,0	0	0,0	1	5,3	0	0,0	0	0,0	0	0,0	6	0,6	
Паллиатное	21	4,2	3	1,4	3	2,5	6	6,0	3	4,9	0	0,0	0	0,0	0	0,0	0	0,0	36	3,5	

- после эндопротезирования коленного сустава с сегментарной резекцией большеберцовой кости рецидивы возникли в среднем через $19,8 \pm 7,2$ мес.,
- при эндопротезировании тазобедренного сустава в среднем через $5,4 \pm 1,2$ мес.,
- после тотального эндопротезирования бедренной кости рецидивы в среднем возникли через $31,5 \pm 21,7$ мес.,
- после эндопротезирования голеностопного сустава в среднем через $11,0 \pm 1,9$ мес.

Анализируя частоту локальных рецидивов в зависимости от гистологического типа опухоли чаще всего наблюдались рецидивы при фибросаркоме кости 25% (2/8), минимальная частота рецидивов наблюдалась при ГКО 2,3% (5/219). Среди часто встречаемых гистологических типов опухоли высокая частота рецидивов наблюдалась при хондросаркоме 11,5% (15/131), при остеосаркоме 11,1% (45/405). Относительно реже наблюдались рецидивы при недифференцированной плеоморфной саркоме 9,1% (8/88), при параостальной саркоме кости 8,9% (5/56), при саркоме Юинга 8,6% (6/70), при периостальной саркоме кости 6,7% (1/15). В группе пациентов которым проводилась операция по поводу метастаза рака почки в кость, частота рецидива составила 4,2% (2/48).

По поводу рецидива в каждом случае мультидисциплинарный консилиум решал вопрос о выборе объема хирургического лечения, в случае неоперабельности или диссеминации заболевания решался вопрос о проведении консервативного лечения. В 89 случаях рецидива было проведено следующее лечение:

- среди хирургических методов лечения в основном проводилась ампутация конечности 2,9% (30/1040),
- экзартикуляция конечности проводилось в 0,7% (7/1040) случаях,
- 0,9% (10/1040) случаях удалось провести хирургическое лечение в объеме удаления рецидивной опухоли,

- 0,6% (6/1040) случаях проводилось хирургическое лечение в объеме удаление опухоли с реэндопротезированием,
- 3,5 % (36/1040) случая оказались не курабельными, по поводу чего пациентам проводилось консервативное лечение.

Нами был рассмотрен хирургический метод лечения в объеме удаление рецидивной опухоли с реэндопротезированием. К проведению хирургического лечения в объеме удаление рецидива с реэндопротезированием необходимо подходить крайне подготовлено. Дополнительное удаление мягких тканей в области эндопротеза с целью достижения радикальности операции ведет за собой дефицит мягких тканей, что в последствии увеличивает риск возникновения осложнений. Реэндопротезирование по поводу рецидива проводится при возможности проведения радикальной операции.

Алгоритм реэндопротезирования при рецидиве:

1. Введение антибиотика за 30мин., до кожного разреза.
2. Укрытие операционной зоны антимикробной пленкой (ЗМ Ioban 2).
3. Обеспечение адекватного доступа, разрез кожи с иссечением старого послеоперационного рубца.
4. Рецидивный узел выделяется в пределах здоровой ткани, в случае вовлечения опиала кости производится удаление эндопротеза с повторной остеотомией.
5. Забор перипротезной жидкости стерильным шприцом на микробиологическое исследование, ревизия ложа эндопротеза. Забор пластиковых элементов, костного цемента, мягких тканей ложа протеза на микробиологическое исследование.
6. Удаление ножек эндопротеза из костномозгового канала.
7. Полное удаление костного цемента из костномозгового канала при помощи ультразвукового экстрактора костного цемента «Oscar Ultrasonic 3» проводится под контролем ЭОП.
8. Обработка костномозгового канала, установка имплантата, контроль длины конечности, окончательная сборка эндопротеза.

9. Установка подкожного дренажа.

10. Ушивание раны.

Пример реэндопротезирования при локальном рецидиве заболевания (тип VB).

Больная Б.А.Р. 18 лет

Диагноз: Остеосаркома дистального отдела правой бедренной кости T2N0M0 IIВ ст. Состояние после комбинированного лечения в 2013—2014 г. Прогрессирование заболевания в феврале 2015 г: множественные метастазы в лёгкие. Состояние после 7-и лечебных курсов ПХТ, атипичической резекции правого и левого лёгкого от (10.06.15 и 16.07.15). Рецидив: R1 в январе 2016 г. Состояние после хирургического лечения.

Пациентке по поводу рецидива заболевания выполнена сохраняющая операция в объеме экстирпация правой бедренной кости с тотальным эндопротезированием.

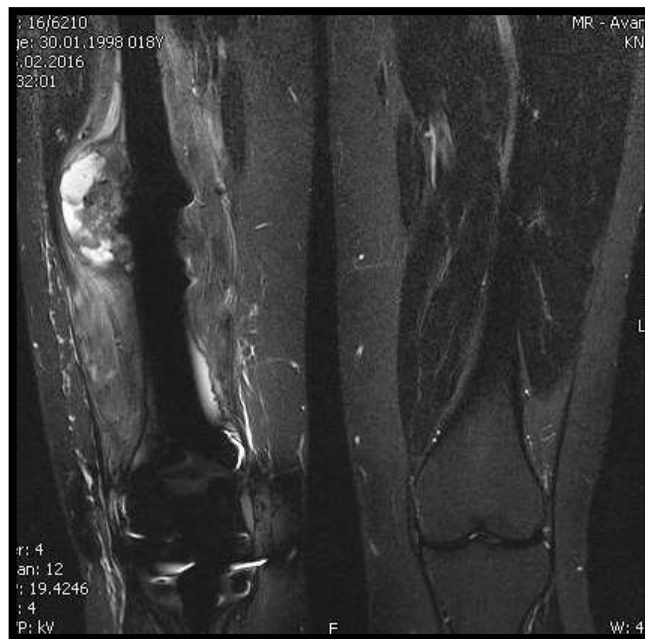


Рисунок 21 - Рентгенограмма пациентки Б.А.Р. (рецидив заболевания в области опиала правой бедренной кости)

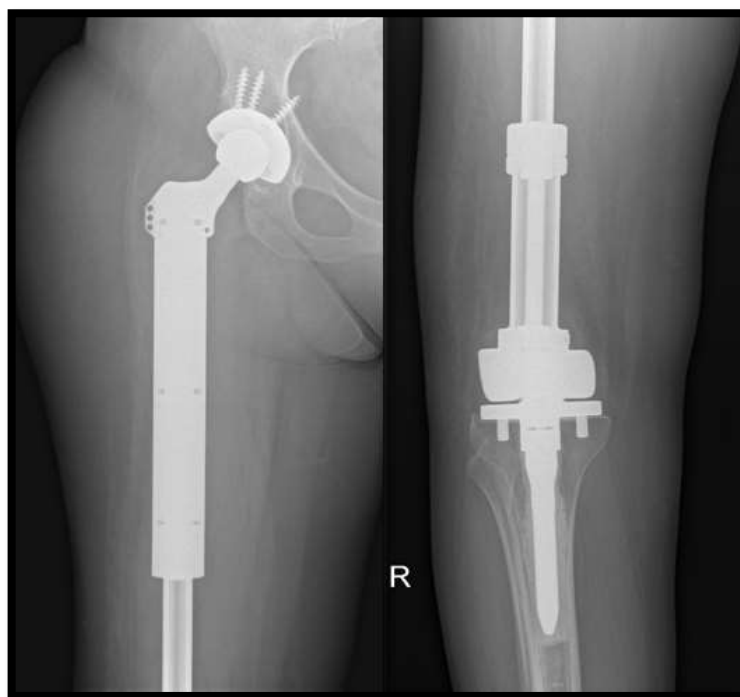


Рисунок 22 - Рентгенограмма пациентки Б.А.Р. (установлен тотальный дистракционный эндопротез правой бедренной кости фирмы ProSpon(Чехия))

3.6 Срок службы эндопротезов крупных костей и суставов

В наше исследование было включено 1040 установленных эндопротезов в ФГБУ «НМИЦ онкологии им. Н.Н.Блохина» Минздрава России, 837(1040) эндопротезов после сегментарной резекции или экстирпации кости и 203(1040) при ревизионных операциях. Мы оценили срок службы всех эндопротезов за период наблюдения с 1992 по 2015гг.

По поводу осложнений, возникших в раннем и позднем послеоперационном периоде было удалено 358 эндопротезов из 1040:

- 1 - эндопротез по поводу диастаза краев раны (I тип осложнений),
- 128 - эндопротезов удалено по поводу асептической нестабильности ножек (II тип),
- 117 - эндопротезов удалено по поводу поломок элементов конструкции эндопротеза и перипротезного перелома кости (III тип),
- 64 - имплантата удалено по поводу инфекционных осложнений (IV тип),
- 43 - имплантата удалено по поводу локального рецидива опухоли.

При анализе количества удаленных эндопротезов (таблица 14) в зависимости от анатомической локализации, максимальное количество имплантатов удалено при эндопротезировании голеностопного сустава 52,6% (10/19), тогда как при эндопротезировании плечевого сустава было удалено минимальное количество эндопротеза 10,8% (13/120), различия между группами статистически достоверно ($p=0,0006$). При эндопротезировании коленного сустава с резекцией бедренной кости количество удаленных эндопротезов составило 41,6% (208/500), что в четыре раз превысило количество удаленных имплантов в сравнении с плечевым суставом ($p=0,0001$), почти в два раза в сравнении с тазобедренным суставом 23,0% (23/100) и с тотальным эндопротезированием бедренной кости 23,0% (14/61), где между группами также достигли статистической достоверности ($p=0,0004$) и ($p=0,005$) соответственно. При эндопротезировании коленного сустава с сегментарной резекцией большеберцовой кости количество удаленных эндопротезов составило 36,7% (80/218), где различия достигли статистической достоверности по сравнению с плечевым суставом ($p=0,0001$), с тазобедренным суставом ($p=0,005$), с тотальным эндопротезированием бедренной кости ($p=0,021$). При эндопротезировании плечевого сустава различия в количестве удаленных эндопротезов также достоверно ниже в сравнении с тазобедренным суставом ($p=0,015$), с тотальным протезированием бедренной кости ($p=0,031$).

Таблица 14 - Количество и средний срок удаленных эндопротезов

Локализация эндопротеза	Количество удаленных		Средний срок (мес)
	Абс	%	
Бедр. кость(дист) n=500 №1	208	41,6	53,2±3,1
Б/берц кость(прок) n=218 №2	80	36,7	49,3±4,4
Плечевой сустав n=120 №3	13	10,8*#	30,6±9,4

Т/бедр. сустав n=100	№4	23	23,0*#+	55,7±7,2
Тотальное бедро n=61	№5	14	23,0*#+	28,5±9,4
Голеностопн. суст n=19	№6	10	52,6+	28,8±7,6
Локтевой сустав n=9	№7	1	11,1	11,0
Тотальн. плечо n=7	№8	1	14,3	8,2
Диафиз бедр. n=6	№9	3	50,0+	24,9±10,8
Всего n=1040		358	34,4	49,5±2,2
* различия достоверны ($p < 0,05$) по сравнению с группой №1. # различия достоверны ($p < 0,05$) по сравнению с группой №2 + различия достоверны ($p < 0,05$) по сравнению с группой №3				

По результатам нашего исследования, средний срок службы удаленных эндопротезов (n=353) после первичных и ревизионных операций составил в среднем $49,5 \pm 2,2$ мес. При тотальном эндопротезировании плечевой кости и локтевого сустава было удалено по одному эндопротезу, где срок службы удаленных имплантатов составил в среднем 8,2 и 11 месяцев соответственно. Максимальный средний срок службы удаленных эндопротезов - $55,7 \pm 7,2$ мес. наблюдался при эндопротезировании тазобедренного сустава.

По результатам анализа выживаемости эндопротезов в нашем исследовании (таблица 15), 5 – летняя выживаемость 1040 установленных эндопротезов составила $73 \pm 15\%$, 10 – летняя выживаемость $59 \pm 18\%$, медиана выживаемости не достигнута.

Таблица 15 - Выживаемость эндопротезов.

Вид операций Показатель	Первичные (n=837)	Ревизионные (n=237)	Общий (n=1040)
1-летняя	$93 \pm 9\%$	$88 \pm 22\%$	$91 \pm 9\%$
3-летняя	$84 \pm 13\%$	$73 \pm 31\%$	$82 \pm 12\%$

5- летняя	75±16%	64±35%	73±15%
10- летняя	62±20%	48±41%	59±18%
Медиана(мес) 95% ДИ (мес)	Не достигнута	102,9 (59,7-146,2)	Не достигнута

При анализе срока службы эндопротезов (рисунок 23), выживаемость эндопротезов после первичных операций (n=837) оказалась выше по сравнению с ревизионными операциями (n=237). Различия между группами статистически достоверна (p=0,0003). После первичных операций 5 – летняя выживаемость составила 75±16%, 10 – летняя 62±20%, медиана не достигнута. После ревизионных операция 5 – летняя выживаемость 64±35%, 10 – летняя 48±41%, медиана 102,9 месяцев.

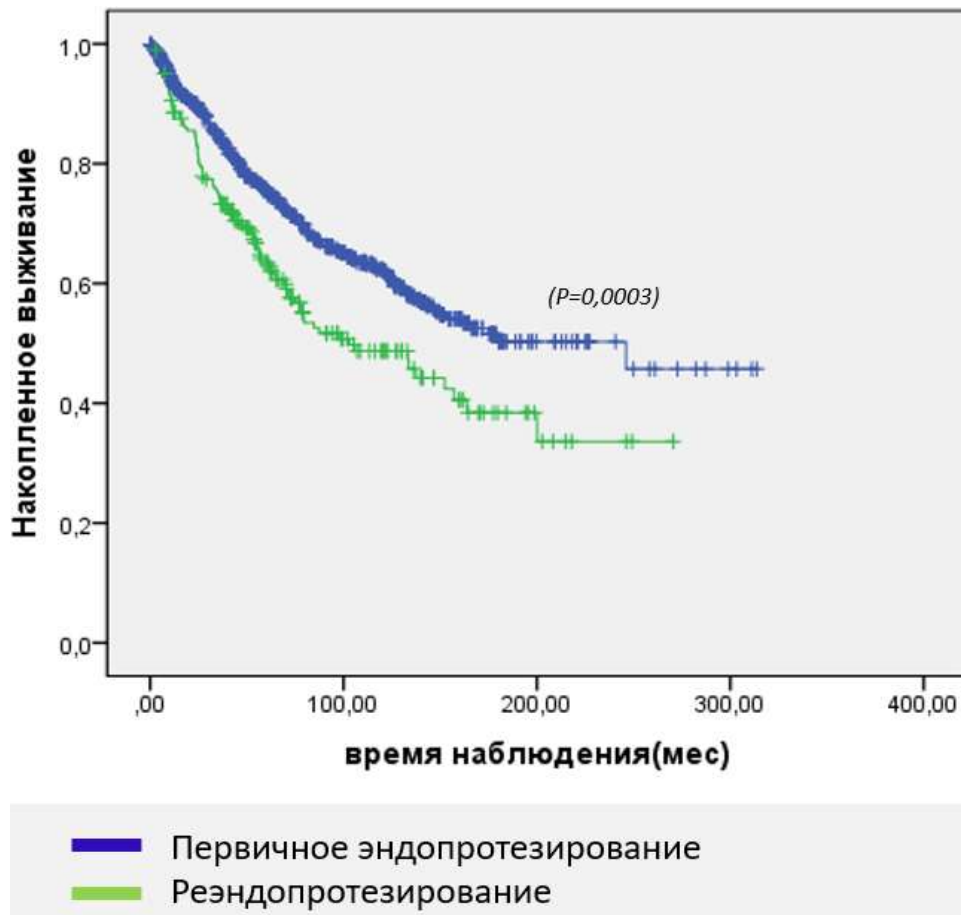


Рисунок 23 - Выживаемость эндопротезов после первичных и ревизионных операций

Функциональный результат, оцененный нами по шкале MSTS в послеоперационном периоде у 380 пациентов, которых удалось ретроспективно проанкетировать, составил в среднем $66,0 \pm 13,1\%$:

- ❖ после эндопротезирования плечевого сустава $65,8 \pm 13,8\%$,
- ❖ после эндопротезирования коленного сустава с сегментарной резекцией бедренной кости $66,2 \pm 13,0\%$,
- ❖ после эндопротезирования коленного сустава с сегментарной резекцией большеберцовой кости $74,2 \pm 13,0\%$,
- ❖ после эндопротезирования тазобедренного сустава $67,4 \pm 13,1\%$,
- ❖ после эндопротезирования диафиза бедренной кости $75,0 \pm 13,9\%$,
- ❖ после эндопротезирования голеностопного сустава $64,2 \pm 10,5\%$,
- ❖ после эндопротезирования локтевого сустава $53,7 \pm 10,5\%$,
- ❖ после тотального протезирования плечевой кости $56,5 \pm 13,9\%$,
- ❖ после тотального протезирования бедренной кости функциональный результат составил $59,5 \pm 15,7\%$.

Таким образом, оцененный функциональный результат по всем анатомическим локализациям составил:

- в 8,0% (30/380) случаях - «отлично» (80-100 %);
- в 69,5% (264/380) случаях - «хорошо» (60-80 %);
- в 16,1% (62/380) случаях - «удовлетворительно» (40-60 %);
- в 6,3 % (24/380) случаях - «неудовлетворительно» (менее 40 %).

В заключение стоит отметить что самые высокие функциональные результаты наблюдались у пациентов с эндопротезами диафиза бедренной кости (75 %), что отражает положительные стороны экстраартикулярных резекций костей. Низкие показатели функции конечности наблюдались у пациентов с эндопротезами локтевого сустава (53 %), последняя является достаточно редкой локализацией для протезирования, где имплантаты на сегодняшний день являются малоадаптированными.

3.7 Результаты лечения онкологических больных после эндопротезирования крупных костей и суставов

Анализ проведенного результата лечения в ФГБУ «НМИЦ онкологии им. Н.Н.Блохина» Минздрава России у больных с первичными и вторичными опухолями костей показал, что прогрессирование заболевания возникло у 32,1% (269/837) пациентов (таблица 16):

- у 4,5% (38/837) больных заболевание прогрессировало в виде локальных рецидивов,
- у 21,1 % (177/837) больных наблюдались отдаленные метастазы,
- у 6,5% (54/837) больных наблюдались сочетанные рецидивы и метастазы.

Общая однолетняя выживаемость пациентов без учета морфологической структуры опухоли составила $95\pm 7\%$, трехлетняя выживаемость $79\pm 15\%$, пятилетняя $71\pm 16\%$ и десятилетняя выживаемость $68\pm 19\%$. Максимальная пятилетняя выживаемость, наблюдалось у пациентов после эндопротезирования по поводу гигантоклеточной опухоли и составила $94\pm 18\%$, тогда как у пациентов с метастазами рака почки в кости наблюдалась минимальная пятилетняя $47\pm 7\%$. В зависимости от гистологического типа у пациентов с первично-злокачественной опухолью наблюдалась следующая 5 – летняя выживаемость:

- $80\pm 41\%$ - у пациентов с хондросаркомой кости (n=109),
- $78\pm 7\%$ - у пациентов с параостальной саркомой кости (n=40),
- $68\pm 6\%$ - у пациентов с недифференцированной плеоморфной саркомой (n=67),
- $61\pm 30\%$ - у пациентов с конвенциональной остеосаркомой (n=325),
- $60\pm 8\%$ - у пациентов с саркомой Юинга (n=54),
- $55\pm 20\%$ - у пациентов с периостальной саркомой кости (n=13).

Таблица 16 - Вид прогрессирования заболевания, выживаемость пациентов

Вид прогрессир.	Гистологический тип опухоли																			
	Остеосаркома n=325		ГКО n=178		Хондросаркома n=109		Недифф. плеоморфная саркома n=67		Саркома Юинга n=54		Мтс рака почки n=43		Параостальная саркома n=40		Периостальная саркома n=13		Фибросаркома кости n=8		Всего n=837	
	Абс	%	Абс	%	Абс	%	Абс	%	Абс	%	Абс	%	Абс	%	Абс	%	Абс	%	Абс	%
Рецидивы	16	4,9	2	1,1	7	6,4	3	4,5	3	5,5	1	2,3	3	7,5	1	7,7	2	25,0	38	4,5
Метастазы	95	29,2	4	2,2	14	12,8	15	22,4	16	29,6	19	44,2	10	25,0	4	30,8	0	0,0	177	21,1
Мтс+Рецидивы	27	8,3	4	2,2	8	7,3	6	9,0	6	11,1	1	2,3	1	2,5	0	0,0	1	12,5	54	6,5
Общая выживаемость пациентов																				
1-летняя (%)	95±12		99±6		95±20		94±29		94±31		80±6		97±26		91±8		87±11		95±7	
3-летняя (%)	71±27		96±15		85±36		77±53		71±7		52±7		88±5		73±12		72±16		79±15	
5-летняя (%)	61±30		94±18		80±41		68±6		60±8		47±7		78±7		55±20		-		71±16	
10-летняя (%)	58±32		94±18		74±58		64±7		53±11		-		74±6		53±22		-		68±19	
Медиана (мес)	Не достигнута		Не достигнута		Не достигнута		Не достигнута		Не достигнута		43,6		Не достигнута		Не достигнута		Не достигнута		Не достигнута	

У пациентов с первичными доброкачественными опухолями костей наблюдались максимальные показатели выживаемости, пяти- и десятилетняя выживаемость составила $94\pm 18\%$ больных, медиана не достигнута. У пациентов с первично злокачественными опухолями костей при локализованной форме: пяти- и десятилетняя выживаемость составила $68\pm 21\%$ и $63\pm 24\%$ больных соответственно, медиана выживаемости не достигнута. У пациентов с первично злокачественными опухолями костей при диссеминированной форме: пятилетняя выживаемость составила $37\pm 6\%$ больных, медиана выживаемости 27 ± 7 месяцев 95%ДИ (18,4-37,1мес.). У больных с метастазами рака почки в кости пятилетняя выживаемость составила $47\pm 7\%$ больных, десятилетняя выживаемость не достигнута, медиана выживаемости составила $43,6\pm 22,0$ месяцев 95%ДИ (0,4-86,7мес.).

ГЛАВА 4. ОБСУЖДЕНИЕ РЕЗУЛЬТАТОВ ИССЛЕДОВАНИЯ ЭНДОПРОТЕЗИРОВАНИЯ КРУПНЫХ КОСТЕЙ И СУСТАВОВ

В современной онкоортопедии благодаря мультидисциплинарному подходу к лечению пациентов, за последние десять лет наблюдается значительный прорыв в терапии злокачественных опухолей костей [4]. Накопленные сведения о биологической природе опухоли, успехи современной химиолучевой терапии позволили увеличить показания к проведению органосохранных операций. Однако с увеличением выживаемости больных, вопрос осложнений, возникающих в раннем и позднем послеоперационном периоде остаётся актуальным [116]. Анализируя работы зарубежных и отечественных авторов стоит отметить, что частота механических осложнений в онкоортопедии имеет тенденцию к росту, что связано с более длительными сроками эксплуатации эндопротеза.

В нашем исследовании проведен ретроспективный анализ 837 пациентов которым проведено 1040 операций в НМИЦ онкологии им.Н.Н.Блохина за период с 1992 по 2015гг. Выполнено 837 первичных операций и 203 ревизионных операций по поводу различных осложнений. Из 837 первичных операций по поводу различных осложнений:

- у 102 (31%) пациентов проведена одна ревизионная операция,
- у 31 (3,7%) пациентов две повторные операции,
- у 6 (0,71%) пациентов три операции,
- у 4 (0,47%) пациентов четыре ревизионные операции,
- у 1 (0,11%) пациентки выполнено пять повторных ревизионных операций по поводу различных осложнений.

Срок наблюдения за 837 пациентами в среднем составил 68,3мес. (от 0,3 до 318,9мес.).

Общая частота осложнений в проведенном нами исследовании после первичных и ревизионных операций (n=1040) составила 41,4%.

Таким образом, частота мягкотканых осложнений в нашей работе оказалась минимальной и составила 1,4% (15/1040), от всех операций. В большинстве

случаев, наблюдались осложнения в виде асептической нестабильности ножек эндопротезов 12,3% (128/1040) и поломки элементов конструкции эндопротеза 11,3% (117/1040). Промежуточное положение занимали инфекционные осложнения 7,9% (82/1040) и локальные рецидивы 8,6% (89/1040), возникающие в послеоперационном периоде.

Максимальное количество осложнений возникло при эндопротезировании голеностопного сустава 57,9% (11/19) и диафиза бедренной кости 50,0% (3/6), минимальное при эндопротезировании локтевого сустава 11,1% (1/9). Среди анатомических локализаций, в большей степени подвергающихся эндопротезированию, наиболее характерной для осложнений оказался коленный сустав: при сегментарной резекции бедренной кости 48,2% (241/500), при сегментарной резекции большеберцовой кости 44,0% (96/218); и меньшее количество осложнений наблюдалось при эндопротезировании плечевого сустава 15,8%(19/120). Различия в частоте осложнений оказалось статистически значимой при эндопротезировании плечевого сустава в сравнении с эндопротезированием коленного сустава с резекцией бедренной кости ($p=0,001$) и с резекцией большеберцовой кости ($p=0,001$). В таблице 17 мы сопоставили результаты нашего исследования с результатами крупных аналогичных исследований зарубежных авторов.

Таблица 17 – Сравнение частоты осложнений с зарубежными исследованиями

Авторы и год публикаций	Количество установленных имплантатов	Ср.срок наблюдения (мес.)	Частота осложнений (%)				
			ТИП I	ТИП II	ТИП III	ТИП IV	ТИП V
Найjie L. et al. [66], (2018г)	6461	80,9	8,0	8,4	5,7	10,6	5,8
Henderson E.R. et al. [73] (2011г)	2174	61	2,9	4,7	4,3	8,4	4,3
Pala E. et al. [107] (2016г)	687	94	6,0	4,8	3,8	8,3	4,1
НМИЦ онкологии им. Н.Н.Блохина (2019г)	1040	68,3	1,4	12,3	11,3	7,9	8,6

Переходя к отдельным видам осложнений описанных в нашей работе, для удобной интерпретации результатов исследования, мы воспользовались классификацией, предложенной Henderson E.R.

И так, частота мягкотканых осложнений, возникших в послеоперационном периоде составила 3,5% (15/431) от всех осложнений и 1,4% (15/1040), от всех операций. В основном мягкотканые осложнения наблюдались при эндопротезировании тотальной бедренной кости 33,3 % (5/15) и тазобедренного сустава 33,3 % (5/15) и проявлялись в виде вывиха головки эндопротеза в послеоперационном периоде. Следует отметить что частота мягкотканых осложнений достоверно выше при последних анатомических локализациях по сравнению с другими ($p < 0,05$). При сравнении с зарубежными исследованиями частота мягкотканых осложнений наблюдалось в два раза чаще у Henderson E.R. [73] - 2,9% и значительно выше у Haijie L. [66] – 8,0%.

С целью снижения частоты вывихов в послеоперационном периоде на сегодняшний день широко применяются полипропиленовые сетки для выполнения пластики суставной капсулы D'Adamio S. [54]. Анализируя результаты нашего исследования частота вывиха у пациентов с пластикой сустава сеткой составила - 2,3% (2/87) в то время как у пациентов без пластики сустава - 10,8% (8/74). Различия оказались статистически достоверны ($p = 0,026$).

Частота асептической нестабильности ножек эндопротеза после первичных и ревизионных операций в нашем исследовании оказалось ведущим осложнением и составила 12,3% (128/1040). Анализируя зарубежную литературу, мы отметили что данное осложнение в разы превосходит результаты зарубежных исследователей. Так, например, авторы Pala E. et al. [107] сообщили о 4,8% случаев асептической нестабильности ножек эндопротеза, что практически в три раза ниже наших результатов.

Необходимо отметить что частота нестабильности ножек эндопротеза оказалось достоверно выше ($p = 0,002$), после проведении ревизионных операций и составила 18,7% (38/203) тогда как после первичных операций 10,7% (90/837).

При исследовании частоты асептической нестабильности по анатомическим локализациям стоит выделить локтевой сустав при сегментарной резекции локтевой кости (n=9) и тотальном эндопротезировании плечевой кости (n=7), где после проведенных органосохранных операций не наблюдалось нестабильность ножек. Проведенный нами статистический анализ показал, что частота асептической нестабильности после эндопротезирования плечевого сустава 3,3 % (4/120) оказалась достоверно ниже по сравнению с коленным суставом при резекции бедренной кости 15,6% (78/500) ($p < 0,001$), при резекции большеберцовой кости 12,4% (27/218) ($p = 0,001$).

Согласно результатам исследования, чаще всего наблюдалась асептическая нестабильность после установки эндопротезов фирмы «Сиваш» 25,0% (5/20). Эндопротезы фирмы «Beznoska» и «ProSpon», показали сравнительно низкий процент асептической нестабильности по сравнению с другими имплантатами, однако статистически достоверных различий между группами исследования не получено. Deehan D.J. et al. [55] в своем исследовании показали превосходство и низкую частоту осложнений имплантатов с наличием ротационного компонента по сравнению с петлевыми. Nadorf J. и Stevenson J.D. [104,121] отметили низкую частоту нестабильности при использовании ножек конусного типа. Однако нам провести аналогичные исследования не удалось в силу малого количества установленных имплантатов с вышеуказанными характеристиками.

Анализируя частоту возникновения асептической нестабильности в зависимости от длины резекции кости у первично оперированных пациентов, мы получили следующие результаты:

- у 3,1% (3/97) пациентов длина резекции кости составляла до 10см.,
- у 4,8% (9/186) пациентов длина резекции составляла от 10 до 15см.,
- у 33,8% (25/74) пациентов от 15 до 20см.,
- 72,7% (16/22) пациентов нестабильность возникла при резекции кости от 20см и более.

Различия в частоте нестабильности между первой, третьей и четвертой группой оказались статистически достоверными ($p < 0,001$). Таким образом нам

удалось определить корреляцию между длиной резекции кости и частотой возникновения асептической нестабильности. Связь оказалась достоверно высокой, прямой, умеренной (коэффициент корреляции Спирмена = 0,347).

Сроки выявления асептической нестабильности после эндопротезирования крупных костей и суставов (n=128), распределялись в границе от 2 до 200мес. и в среднем составили $52,3 \pm 40,8$ мес. После первичного эндопротезирования (n=90), в среднем через $55,0 \pm 38,9$ мес., после ревизионного эндопротезирования (n=38), в среднем через $46,0 \pm 44,9$ мес.

В нашем исследовании поломка элементов конструкции эндопротеза и перипротезный перелом кости составил 11,3%(117/1040) от всех первичных и ревизионных операций. Следует отметить, что в нашем исследовании данное осложнение является относительно высоким по сравнению с зарубежными. Так, авторы Haijie L. et al. [66] при исследовании 6461 случаев эндопротезирования крупных костей и суставов наблюдали частоту поломок элементов конструкции эндопротеза в 5,7% случаев. Еще меньше данный тип осложнений наблюдался у Pala E. [107] и составил 3,8% от 687 случаев эндопротезирования.

Необходимо отметить, что основной объем осложнений III типа связанные с поломками элементов конструкции эндопротеза приходится на коленный сустав и составляет 90,6% (106/117), что определенно указывает на высокую нагрузку данной локализации, активный объем движений в коленном суставе и сложность составляющих компонентов эндопротеза данной локализации.

Анализируя поломки отдельных элементов конструкции эндопротеза Saranna R. et al. [47] отметили разрушение полиэтиленовых вкладышей в 41% случаях от всех поломок. В нашем исследовании частота поломок вкладышей эндопротеза составила 37,6% (44/117) от всех осложнений третьего типа. В 35,0% случаях мы наблюдали поломку узла эндопротеза, в 22,2% случаях отмечался перелом ножки эндопротеза и в 5,1% случаях наблюдалось раскручивание винта, фиксирующего отдельные части эндопротеза.

Частота осложнений III типа в зависимости от фирм производителей составляла от 12% до 21%, достоверных различий между группами исследований

не найдено. Стоит отметить что перелом ножек эндопротеза чаще наблюдался у эндопротезов фирмы «Sivash» 7,7%(2/26), разрушение пластиковых вкладышей чаще всего встречалось при установке эндопротезов фирмы «ProSpon» 6,4% (30/467). При анализе исключительно поломок узла эндопротеза минимальная частота осложнений наблюдалась у эндопртезов фирмы «ProSpon» 2,8% (13/467), максимальная частота осложнений у эндопротезов фирмы «Implantcast» 11,1% (10/90) и «Beznoska» 14,5% (11/76), различие между группами статистически достоверно ($p < 0,05$).

По данным зарубежных авторов тип узла эндопротеза является ведущей причиной, влияющей на развитие поломки элементов конструкции эндопротеза. Так, у Pala E. et al. [106] в исследовании где было включено 247 установленных эндопротезов с ротационным типом узла (GMRS) за средний период наблюдения в 36 месяцев не произошло ни одного случая поломки элементов конструкции эндопротеза.

Срок развития поломки элементов конструкции эндопротезо установленных при резекция дистального отдела бедренной кости ($n=76$) после операций составил в среднем $50,3 \pm 5,4$ мес. Минимальный средний срок развития поломки элементов конструкции наблюдался у эндопротезов фирмы «Implantcast» ($n=11$) и составил - $32,8 \pm 22,4$ мес., максимальный у «W.Link» ($n=4$) $80,5 \pm 56,5$ мес. Однако однозначно высказываться за превосходство той или иной фирмы производителей не корректно из-за несоизмеримости групп.

Частота инфекционных осложнений в нашем исследовании составила 7,9% (82/1040) после первичных и ревизионных операций. В основном возникали ранние инфекционные осложнения (до 2 лет после операции) 5,2% (54/1040), частота поздних инфекционных осложнений составила 2,7% (28/1040).

В сравнении с крупными зарубежными исследования, результаты нашего исследования демонстрируют весьма успешные показатели. Haijie L. et al. [66] при исследовании 6461 случаев эндопротезирования за средний период наблюдения 80,9 мес., наблюдали частоту инфекционных осложнений в 10,6%

случаях. В исследовании Henderson E.R. et al. [73] за средний период наблюдения 61 мес., частота инфекционных осложнений составила 8,4%.

Необходимо отметить, что после ревизионных операций частота инфекционных осложнений оказалась выше 9,4% (19/203) тогда как после первичных операций инфекция наблюдалась в 7,5% (63/837) случаях. Проведение химиолучевой терапии в качестве комбинированного лечения также влияла на частоту возникновения инфекционных осложнений, так частота инфекций у пациентов, получивших химиолучевое лечение составила 8,1% (40/494), тогда как у пациентов, получивших только хирургическое лечение инфекции возникали в 6,7% (23/343) случаях, однако различия не достигли статистической достоверности ($p=0,43$).

В зависимости от анатомической локализации эндопротезирования, большая часть инфекционных осложнений приходится на коленный сустав. Так, при эндопротезировании коленного сустава с резекцией бедренной кости частота осложнений составила 7,8 % (39/500), при резекции большеберцовой кости 11,5 % (25/218). При эндопротезировании плечевого сустава наблюдалась минимальная частота инфицирования 0,8% (1/120). Различия между последними суставами статистически достоверна ($p<0,05$). При тотальном эндопротезировании плечевой кости, локтевого сустава, диафиза бедренной кости инфекционных осложнений не наблюдалось.

Анализ сроков возникновения инфекционных осложнений после органосохраняющих операций показал, что все инфекции ($n=82$) возникли в среднем через $21,2\pm 3,2$ мес. Ранние инфекционные осложнения ($n=54$) возникли в среднем через $6,6\pm 0,8$ мес. Поздние инфекционные осложнения ($n=28$) возникли в среднем через $49,4\pm 6,5$ мес.

Путем внедрения алгоритма профилактики и лечения инфекционных осложнений, разработанного в отделении в 2010 году, удалось снизить частоту инфекционных осложнений с 9,2%(64/694) до 5,2%(18/346) ($p=0,023$).

По данным микробиологического исследования аспирата ложа эндопротеза в большинстве случаев возбудителем инфекционных осложнений являлись

метициллин - резистентные бактерии (MR) 56,1% (46/82). Как правило верификация данной патогенной флоры нивелирует эффективность консервативного лечения и зачастую единственным способом лечения данной инфекции является двухэтапное рендопротезирование с длительной антибактериальной терапией. Таким образом, в большинстве случаев 41,5 % (34/82), деэскалации инфекции удалось добиться после двухэтапного рендопротезирования. Однако сохраняется значительное количество случаев 34,1 % (28/82), когда лечение инфекции подразумевает проведение калечащей операции. Следует отметить что в 2,4 % (2/82) в качестве лечения проводилось одноэтапное рендопротезирование, однако данный метод оказался неэффективным, у двоих пациентов наблюдался рецидив инфекции.

Частота рецидивов после эндопротезирования крупных костей и суставов в нашем исследовании составила 8,5% (89/1040). Справедливо отметить что результаты нашего исследования в два раза превышает результаты крупных зарубежных исследователей, так в исследовании Henderson E.R. [73] частота рецидивов составила 4,3%, у Pala E. [107] частота локальных рецидивов составила 4,1%. По результатам нашего исследования рецидивы чаще возникали в оперированной кости 74,2 % (66/89) и реже в перипротезных мягких тканях 25,8% (23/89).

В зависимости от анатомической локализации, необходимо отметить, что большая часть всех рецидивов 51,7% (46/89) приходится на пациентов, которым проводилась резекция дистальной части бедренной кости. При тотальном эндопротезировании плечевой кости, локтевого сустава и диафиза бедренной кости наблюдалось всего по одному случаю локального рецидива.

Все рецидивы (n=89) возникли в среднем через $20,9 \pm 2,8$ мес. Рецидивы в перипротезных мягких тканях возникли в среднем через $24,9 \pm 6,3$ мес., в кости через $19,5 \pm 3,1$ мес.

По поводу рецидива заболевания в большинстве случаев в нашем исследовании проводились калечащие операции 41,6% (37/89). Иссечение рецидивной опухоли удалось провести лишь в 11,2% (10/89) случаях. В 6,7%

(6/89) случаях удалось провести повторную остеотомию или экстирпацию кости с резэндопротезированием. Необходимо отметить что проведение данной операции показано исключительно при возможности проведения ее радикально.

В нашем исследовании мы анализировали отдаленные результаты 1040 установленных эндопротезов в НМИЦ онкологии им. Н.Н.Блохина с 1992 по 2015гг. Таким образом, по поводу различных осложнений из 1040 установленных эндопротезов в раннем и позднем послеоперационном периоде было удалено 358. По причине мягкотканых осложнений, возникших в послеоперационном периоде, был удален 1 эндопротез, 128 эндопротезов удалено по поводу асептической нестабильности ножек, по поводу поломки элементов конструкции и перипротезного перелома кости удалено 117 эндопротезов, 64 эндопротеза удалено в связи с инфекционными осложнениями и 43 эндопротеза удалено по поводу локального рецидива опухоли.

Анализируя частоту удаленных эндопротезов в зависимости от анатомической локализации, максимальное количество было удалено имплантатов голеностопного сустава 52,6% (10/19). Данный показатель свидетельствует о плохой функциональной и физиологической адаптированности эндопротеза последней локализации. Минимальное количество, было удалено эндопротезов плечевого сустава 10,8% (13/120). Различия в частоте удалённых эндопротезов между последними локализация оказались статистически достоверными ($p=0,0006$).

По данным нашего исследования срок службы удаленных эндопротезов ($n=358$) составил в среднем $49,5 \pm 2,2$ мес. Максимальный средний срок службы удаленных эндопротезов - $55,7 \pm 7,2$ мес. наблюдался при эндопротезировании тазобедренного сустава.

Одним из важных показателей после эндопротезирования крупных костей и суставов является выживаемость эндопротезов. Таким образом, общая 5 – летняя и 10 - летняя выживаемость эндопротезов всех локализаций после проведённых операций ($n=1040$) составила $73 \pm 15\%$ и $59 \pm 18\%$ соответственно.

Pala E. et al. [107] при исследовании пациентов, перенесших эндопротезирование коленного сустава имплантатами с шаровидным узлом соединения, продемонстрировали впечатляющие результаты выживаемости эндопротезов, так автор сообщает о 70% и 50% десяти и двадцатилетней выживаемости.

Всего же, общая выживаемость всех (n=1040) установленных эндопротезов составила:

- однолетняя выживаемость – $91\pm 9\%$,
- трехлетняя выживаемость - $82\pm 12\%$,
- пятилетняя выживаемость – $73\pm 15\%$,
- десятилетняя выживаемость составила – $59\pm 18\%$.

После первичных операций 5 – летняя выживаемость составила $75\pm 16\%$, 10 – летняя $62\pm 20\%$, медиана не достигнута. После ревизионных операция 5 – летняя выживаемость $64\pm 35\%$, 10 – летняя $48\pm 41\%$, медиана 102,9 месяцев. Различия между группами статистически достоверна ($p=0,0003$).

Функциональный результат после выполнения 380 первичных органосхранных операций мы оценили согласно шкале MSTS, средний бал составил $66,0\pm 13,1\%$. По данным Pala E. [106] при оценке функционального результата средний бал составил 85%. Средний показатель в исследовании Holm С.Е. [76] составил 71%.

Таким образом, оцененный функциональный результат по всем анатомическим локализациям составил:

- в 8,0% (30/380) случаях - «отлично» (80-100 %);
- в 69,5% (264/380) случаях - «хорошо» (60-80 %);
- в 16,1% (62/380) случаях - «удовлетворительно» (40-60 %);
- в 6,3 % (24/380) случаях - «неудовлетворительно» (менее 40 %).

Анализ проведенного результата лечения в НМИЦ онкологии им.Н.Н.Блохина у больных с первичными и вторичными опухолями костей показал, что прогрессирование заболевания возникло у 32,1% (269/837) пациентов:

- у 4,5% (38/837) больных заболевание прогрессировало в виде рецидивов,
- у 21,1 % (177/837) больных наблюдались метастазы,
- у 6,5% (54/837) больных наблюдались сочетанные рецидивы и метастазы.

Общая однолетняя выживаемость пациентов без учета морфологической структуры опухоли составила $95\pm 7\%$, трехлетняя выживаемость $79\pm 15\%$, пятилетняя $71\pm 16\%$ и десятилетняя выживаемость $68\pm 19\%$.

У пациентов с первичными доброкачественными опухолями костей наблюдались максимальные показатели выживаемости, пяти- и десятилетняя выживаемость составила $94\pm 18\%$. У пациентов с первично злокачественными опухолями костей при локализованной форме: пяти- и десятилетняя выживаемость составила $68\pm 21\%$ и $63\pm 24\%$ больных соответственно, медиана выживаемости не достигнута. У пациентов с первично злокачественными опухолями костей при диссеминированной форме: пятилетняя выживаемость составила $37\pm 6\%$ больных, медиана выживаемости 27 ± 7 месяцев 95%ДИ (18,4-37,1мес.). У пациентов с метастазами рака почки в кости пятилетняя выживаемость составила $47\pm 7\%$ больных, десятилетняя выживаемость не достигнута, медиана выживаемости составила $43,6\pm 22,0$ месяцев 95%ДИ (0,4-86,7мес.).

Пятилетняя и десятилетняя безрецидивная выживаемость у пациентов с первичными доброкачественными опухолями костей составила $90\pm 11\%$ (медиана не достигнута). У пациентов с первично злокачественными опухолями костей 5-летняя безрецидивная выживаемость составила $62\pm 18\%$, 10-летняя $60\pm 21\%$ (медиана не достигнута). У пациентов с метастазами рака почки в кости скелета 5-летняя безрецидивная выживаемость составила $41\pm 34\%$.

ЗАКЛЮЧЕНИЕ

Ревизионные операции после эндопротезирования крупных костей и суставов у онкологических больных являются «эпидемией» современной онкоортопедии. Тем не менее, эндопротезирование остается приоритетным методом при лечении больных со злокачественными опухолями костей. Тщательное предоперационное планирование, адекватное ведение пациента в послеоперационном периоде позволяют значительно снизить частоту различных осложнений.

В ходе нашего исследования мы показали что, ревизионные операции по поводу осложнений возникающих в раннем и позднем послеоперационном периоде существенно повышают частоту повторных осложнений.

Мягкотканые осложнения характерны для протезирования тазобедренного сустава и чаще всего проявляются в виде дислокации эндопротеза. Выполнение пластики полипропиленовой сеткой оправдано и должно проводиться при эндопротезировании тазобедренного сустава.

С увеличением длины резекции кости достоверно возрастает риск развития асептической нестабильности ножек эндопротеза в послеоперационном периоде, следовательно, необходимости проведения ревизионной операции.

Разработанный в отделении алгоритм профилактики и лечения инфекционных осложнений в послеоперационном периоде позволяет снизить частоту данного осложнения.

ВЫВОДЫ

1. Частота осложнений после проведенных первичных и ревизионных операций ($n=1040$) у онкологических больных с поражением крупных костей и суставов составила - 41,4% (для первичных операций 39,9% (334/837), для ревизионных операций 47,8% (97/203) $p=0,04$.

2. Анализируя осложнения согласно классификации E.R.Henderson, частота мягкотканых осложнений составило - 1,4%, асептической нестабильности - 12,3%, поломки элементов конструкции эндопротеза - 11,3%, инфекций - 7,9%, локальных рецидивов - 8,6%.

3. По результатам нашего исследования частота мягкотканых осложнений в виде вывиха головки протеза (Ia тип) достоверно встречалась реже в группе пациентов с пластикой сустава и составила 2,3%(2/87) против 10,8% (8/74) в группе без пластики ($p=0,026$).

4. Достоверно чаще встречалось осложнение в виде асептической нестабильности (II тип) при резекции бедренной кости от 15см 33,8% (25/74) и более по сравнению с группой до 10см 3,1% (3/97) $p = 0,003$.

5. Достоверно удалось снизить частоту инфекционных осложнений (IV тип) по E.R.Henderson с 9,2%(64/694) до 5,2%(18/346) $p=0,023$ путем внедрения алгоритма лечения и профилактики перипротезной инфекции принятого в отделении с 2010 года.

6. Получены достоверные различия в анализе срока службы протезов после первичного и ревизионного протезирования ($p=0,0003$). Пятилетний срок службы протезов при первичном протезировании составил $75\pm 16\%$, 10-летний $62\pm 20\%$, после ревизионного протезирования 5-летний $64\pm 35\%$ 10-летний $48\pm 41\%$.

7. Функциональный результат согласно шкале MSTS по всем анатомическим локализациям составил: в 8,0% случаях «отлично», в 69,5% случаях «хорошо», в 16,1% случаях «удовлетворительно», в 6,3 % случаях «неудовлетворительно».

8. Пятилетняя выживаемость пациентов с доброкачественными опухолями костей (ГКО) составила $94 \pm 18\%$, с первично-злокачественными опухолями костей при локализованной форме $68 \pm 21\%$ при диссеминированной форме трехлетняя выживаемость - $12 \pm 8\%$, у больных раком почки с метастатическим поражением костей пятилетняя выживаемость составила $47 \pm 7,9\%$.

СПИСОК СОКРАЩЕНИЙ

ГКО - гигантоклеточная опухоль

ДИ - доверительный интервал

МРТ - магнитно-резонансная томография

КТ - компьютерная томография

УЗИ - ультразвуковое исследование

ПХТ - полихимиотерапия

ЭОП - электронно-оптический преобразователь

ЭКГ - электрокардиография

ЭХОКГ - эхокардиография

MSTS - musculoskeletal tumor society (общество мышечно-скелетных опухолей)

KMFTR - Kotz Modular Femur-Tibia Reconstruction system (модульная бедренно-большеберцовая реконструктивная система «Kotz»)

HMRS - Howmedica Modular Reconstruction System (модульная реконструктивная система «Howmedica»)

MR - methicillin-resistant (метициллин – резистентные)

MS - methicillin-sensitive (метициллин – чувствительные)

СПИСОК ЛИТЕРАТУРЫ

1. Алиев, М.Д. Медико-социальная реабилитация больных, перенесших радикальное лечение по поводу опухолей опорно-двигательного аппарата: дис. ... д-ра мед. наук: 14.00.14 / Алиев Мамед Джавадович. – М., 1992. – С. 150-193.
2. Алиев, М.Д. Осложнения при эндопротезировании больных с опухолями костей / М.Д. Алиев, В.А. Соколовский, Н.В. Дмитриева и др. // Вестник РОНЦ им Н.Н. Блохина РАМН. – 2003. – № 2 (доп. 1). – С. 35-39.
3. Алиев, М.Д. Эндопротезирование как основа онкоортопедии / М.Д. Алиев // Саркомы костей, мягких тканей и опухоли кожи. – 2010. – № 4. – С. 7-12.
4. Алиев, М. Д. Современная онкоортопедия / М.Д. Алиев, Е.А. Сушенцов // Саркомы костей, мягких тканей и опухоли кожи. – 2012. – № 4. – С. 3-10.
5. Бабалаев, А.А. Реэндопротезирование после органосохранных операций у больных с опухолями костей / А.А. Бабалаев, В.А. Соколовский // Саркомы костей, мягких тканей и опухоли кожи. – 2011. – № 3. – С. 23-28.
6. Бабалаев, А.А. Реэндопротезирование при нестабильности онкологических эндопротезов / А.А. Бабалаев, В.А. Соколовский, П.С. Сергеев и др. // Саркомы костей, мягких тканей и опухоли кожи. – 2012. – № 1. – С. 25-29.
7. Бадыров, Р.Н. Отдаленные результаты первичного и ревизионного эндопротезирования диафизарного сегмента кости. Опыт 23 лет / Р.Н. Бадыров, А.В. Соколовский, В.А. Соколовский, М.Д. Алиев // Саркомы костей, мягких тканей и опухоли кожи. – 2018. – № 3. – С. 36-42.
8. Балберкин, А.В. Клиника, диагностика и хирургическое лечение опухолей костей области коленного сустава / А.В. Балберкин, Д.А. Шавырин // Саркомы костей, мягких тканей и опухоли кожи. – 2013. – № 1. – С. 15-23.
9. Баранецкий, А.Л. Асептическая нестабильность онкологических эндопротезов тазобедренного и коленного суставов (клинико-экспериментальное исследование): дис. ... канд. мед. наук: 14.00.14, 14.00.22 / Баранецкий Анатолий Леонидович. – М., 2002. – С. 108-125.

10. Берченко, Г.Н. Влияние продуктов износа имплантата на расшатывание эндопротеза тазобедренного сустава / Г.Н. Берченко, О.А. Кудинов, Т.Б. Раенгулов // Современные технологии в травматологии и ортопедии. – М.: ГЭОТАР Медицина, 1999. – С. 194-195.

11. Зацепин, С.Т. Костная патология взрослых / С.Т. Зацепин // Руководство для врачей. – М.: Медицина, 2001. – 640 с.

12. Ильин, А.А. Применение математического компьютерного моделирования при разработке и прогнозировании биомеханического поведения эндопротезов тазобедренного сустава / А.А. Ильин, А.М. Мамонов, В.Н. Карпов и др. // Вестник травматологии и ортопедии им. Н.Н. Приорова. – 2009. – № 3. – С. 7-13.

13. Мачак, Г.Н. Современная химиотерапия локализованной формы ' остеосаркомы / Г.Н. Мачак // Вестник РОНЦ им Н.Н. Блохина РАМН. – 2003. – № 2 (доп.1). – С. 16-28.

14. Нисиченко, Д.В. Инфекционные осложнения у онкологических больных после эндопротезирования крупных суставов. Клиника, диагностика, лечение, профилактика: дис. ... канд. мед. наук: 14.01.12 / Нисиченко Дмитрий Васильевич. – М., 2010. – 146 с.

15. Нуждин, В.И. Ревизионное эндопротезирование тазобедренного сустава / В.И. Нуждин, Т.П. Попова, Ю.Г. Хоранов и др. // Вестник травматологии и ортопедии – 2001. – № 2. – С. 66-71.

16. Плоткин, Г.Л. Проблема асептического расшатывания бедренного компонента эндопротеза тазобедренного сустава / Г.Л. Плоткин, А.В. Зиновьев, А.А. Домашенко и др. // Эндопротезирование крупных суставов: материалы симпозиума с международным участием (17-19 мая 2000 г.) ГУН ЦИТО им. Н.Н. Приорова. – М., 2000. – С. 93.

17. Прохоренко, В.М. Ревизионные оперативные вмешательства при эндопротезировании тазобедренного сустава / В.М. Прохоренко // Эндопротезирование крупных суставов: материалы симпозиума с

международным участием (17-19 мая 2000 г.) ГУН ЦИТО им. Н.Н. Приорова. – М., 2000. – С. 94-95.

18. Прохоренко, В.М. Осложнения эндопротезирования коленного сустава [Электронный ресурс] / В.М. Прохоренко, В.В. Павлов, С.М. Фоменко и др. // Раздел травматология и ортопедия: [medbe.ru]. Режим доступа: http://medbe.ru/materials/endorotezirovanie/oslozhneniyaendorotezirovaniyakolennogo_sustava/.

19. Сергеев, П.С. Отдаленные результаты эндопротезирования крупных суставов у пациентов с опухолями костей: автореф. дис. ... канд. мед. наук: 1401.12 / Сергеев Петр Сергеевич; Рос. онкол. науч. центр им. Н.Н. Блохина РАМН. – Москва, 2016. – 26 с.

20. Соколовский, В.А. Профилактика вывихов при эндопротезировании больных опухолями костей / В.А. Соколовский, М.Н. Орехов, Д.В. Нисиченко и др. // Саркомы костей, мягких тканей и опухоли кожи. – 2009. – № 1. – С. 18-22.

21. Соколовский, А.В. Клинические результаты использования ультразвукового экстрактора костного цемента в ревизионной онкоортопедии / А.В. Соколовский, В.А. Соколовский, М.Д. Алиев // Вопросы онкологии. – 2016. – Т. 62, № 6. – С. 848-856.

22. Соколовский, А.В. Первый опыт диафизсохраняющего тотального эндопротезирования бедренной кости. Клинический случай / А.В. Соколовский, В.А. Соколовский, Р.Н. Бадыров, М.Д. Алиев // Саркомы костей, мягких тканей и опухоли кожи. – 2017. – № 3. – С. 43-49.

23. Тепляков, В.В. Эндопротезирование длинных костей и суставов при дефиците мягких тканей / В.В. Тепляков, В.Ю. Карпенко, А.М. Шаталов // Вестник Московского онкологического общества. – 2011. – № 4. – С. 5-6.

24. Трапезников, Н.Н. Использование новых материалов и технологий при эндопротезировании больных с опухолями костей / Н.Н. Трапезников, М.Д. Алиев, В.А. Соколовский и др. // Первый интернациональный симпозиум пластической и реконструктивной хирургии в онкологии. – М., 1997. – С. 84.

25. Трапезников, Н.Н. Прогресс и перспективы развития методов лечения злокачественных опухолей костей / Н.Н. Трапезников, М.Д. Алиев, П.А. Синюков и др. // Вестник РОНЦ им. Н.Н. Блохина РАМН. – 1998. – № 1. – С.7-13.

26. Шерепо, К.М. Реакция костной ткани на тотальный титано-комохромовый эндопротез тазобедренного сустава системы Сиваша в эксперименте / К.М. Шерепо // Травматология и ортопедия. – 1996. – № 4. – С. 25-30.

27. Abu-Rajab, R.B. Peri-prosthetic bone mineral density after total knee arthroplasty. Cemented versus cementless fixation / R.B. Abu-Rajab, W.S. Watson, B. Walker et al. // J. Bone Joint. Surg. Br. – 2006. – Vol. 88, N 5. – P. 606-613. doi: 10.1302/0301-620X.88B5.16893.

28. Ahlmann, E.R. Survivorship and clinical outcome of modular endoprosthetic reconstruction for neoplastic disease of the lower limb / E.R. Ahlmann, L.R. Menendez, C. Kermani et al. // J. Bone Joint. Surg. – 2006. – Vol. 88, N 6. – P. 790-795. doi: 10.1302/0301-620X.88B6.17519.

29. Albergo, J.I. Proximal Tibia Reconstruction After Bone Tumor Resection: Are Survivorship and Outcomes of Endoprosthetic Replacement and Osteoarticular Allograft Similar? / J.I. Albergo, C.L. Gaston, L.A. Aponte-Tinao et al. // Clin. Orthop. Relat. Res. – 2017. – Vol. 475, N 3. – P. 676-682. doi: 10.1007/s11999-016-4843-y.

30. American Joint Committee on Cancer (AJCC). AJCC Cancer Staging Manual, 7th ed. / Eds. S.B. Edge, D.R. Byrd, M.A. Carducci et al. – New York: Springer, 2009. – P. 279-287.

31. Anthony, P.P. Localised endosteal bone lysis in relation to the femoral components of cemented total hip arthroplasties / P.P. Anthony, G.A. Gie, C.R. Howie, R.S. Ling // J. Bone Joint Surg. – 1990. – Vol. 72N 6. – P. 971-979.

32. Babis, G.C. Two-Stage Revision Protocol in Multidrug Resistant Periprosthetic Infection Following Total Hip Arthroplasty Using a Long Interval Between Stages / G.C. Babis, V.I. Sakellariou, P.G. Pantos et al. // J. Arthroplasty. – 2015. – Vol. 30, N 9. – P. 1602-1606. doi: 10.1016/j.arth.2015.04.004.

33. Basile, A. Trisacryl gelatin microspheres versus polyvinyl alcohol particles in the preoperative embolization of bone neoplasms / A. Basile, T. Rand, F. Lomoschitz et al. // *Cardiovasc. Intervent. Radiol.* – 2004. – Vol. 27, N 5. – P. 495-502. doi: 10.1007/s00270-003-0147-1.
34. Bacci, G. Predictive factors for local recurrence in osteosarcoma: 540 patients with extremity tumors followed for minimum 2.5 years after neoadjuvant chemotherapy / G. Bacci, S. Ferrari, M. Mercuri et al. // *Acta Orthop. Scand.* – 1998. – Vol. 69, N 3. – P. 230-236. doi: 10.3109/17453679809000921.
35. Bacci, G. Influence of local recurrence on survival in patients with extremity osteosarcoma treated with neoadjuvant chemotherapy: the experience of a single institution with 44 patients / G. Bacci, A. Longhi, M. Cesari et al. // *Cancer.* – 2006. – Vol. 106, N 12. – P. 2701-2706. doi: 10.1002/cncr.21937.
36. Bacci, G. Local recurrence and local control of non-metastatic osteosarcoma of the extremities: a 27-year experience in a single institution / G. Bacci, C. Forni, A. Longhi et al. // *J. Surg. Oncol.* – 2007. – Vol. 96, N 2. – P. 118-123. doi: 10.1002/jso.20628.
37. Benevenia, J. Resection arthrodesis of the knee for tumor: large intercalary allograft and long intramedullary nail technique / J. Benevenia, J.T. Makley, M. Locke et al. // *Semin Arthroplasty.* – 1994. – Vol. 5, N 2. – P. 76-84.
38. Bergin, P.F. Aseptic Loosening Rates in Distal Femoral Endoprostheses: Does Stem Size Matter? / P.F. Bergin, J.B. Noveau, J.S. Jelinek, R.M. Henshaw // *Clin. Orthop. Relat. Res.* – 2012. – Vol. 470, N 3. – P. 743-750. doi: 10.1007/s11999-011-2081-x.
39. Bernthal, N.M. Long-term outcomes of cement in cement technique for revision endoprosthesis surgery / N.M. Bernthal, V. Hegde, S.D. Zoller et al. // *J. Surg. Oncol.* – 2018. – Vol. 117, N 3. – P. 443-450. doi: 10.1002/jso.24862.
40. Bhangu, A.A. Early distal femoral endoprosthetic survival: cemented stems versus the compress implant / A.A. Bhangu, M.J. Kramer, R.J. Grimer, R.J. O'Donnell // *Int. Orthop.* – 2006. – Vol. 30, N 6. – P. 465-472. doi: 10.1007/s00264-006-0186-8.

41. Bielack, S.S. Prognostic factors in high-grade osteosarcoma of the extremities or trunk: an analysis of 1,702 patients treated on neoadjuvant cooperative osteosarcoma study group protocols / S.S. Bielack, B. Kempf-Bielack, G. Delling et al. // *J. Clin. Oncol.* – 2002. – Vol. 20, N 3. – P. 776-790. doi: 10.1200/JCO.20.3.776.

42. Bratzler, D.W. Clinical practice guidelines for antimicrobial prophylaxis in surgery / D.W. Bratzler, E.P. Dellinger, K.M. Olsen et al. // *Am. J. Health. Syst. Pharm.* – 2013. – Vol. 70, N 3. – P. 195-283. doi: 10.2146/ajhp120568.

43. Brosjo, O. Surgical procedure and local recurrence in 223 patients treated 1982–1997 according to two osteosarcoma chemotherapy protocols: the Scandinavian Sarcoma Group experience / O. Brosjo // *Acta Orthop. Scand. Suppl.* – 1999. – Vol. 285. – P. 58-61.

44. Butler, A.R. Therapeutic uses of inorganic nitrite and nitrate: from the past to the future / A.R. Butler, M. Feelisch // *Circulation.* – 2008. – Vol. 117, N 16. – P. 2151-2159. doi: 10.1161/CIRCULATIONAHA.107.753814.

45. Callaghan, J.J. Results of revision for mechanical failure after cemented total hip replacement, 1979 to 1982. A two to five-year follow-up / J.J. Callaghan, E.A. Salvati, P.M. Pellicci et al. // *J. Bone Joint Surg. Br.* – 1985. – Vol. 67, N 7. – P. 1074-1085.

46. Capanna, R. The effect of chemotherapy on uncemented prosthetic replacement / R. Capanna, A. Czitrom, G. Miller et al. // F. Langlais, B. Tomeno (eds): *Limb salvage-major reconstructions in oncologic and nontumoral conditions.* SpringerVerlag, Berlin, 1991. – P. 293-301.

47. Capanna, R. Modular uncemented prosthetic reconstruction after resection of tumors of the distal femur / R. Capanna, H.G. Morris, D. Campanacci et al. // *J. Bone Joint Surg. Br.* – 1994. – Vol. 76, N 2 – P. 178-186.

48. Chandrasekar, C.R. Pathological fracture of the proximal femur in osteosarcoma: need for early radical surgery? / C.R. Chandrasekar, R.J. Grimer, S.R. Carter et al. // *ISRN Oncol.* – 2012; 2012:512389. doi: 10.5402/2012/512389.

49. Chao, E.Y. Segmental Bone/Joint Replacement Using Guided Tissue Regeneration / E.Y. Chao, N. Inoue, F.J. Frassica, F.H. Sim // K-U. Lewandrowski,

D.L. Wise, M.J. Yaszemski, J.D. Gresser, D.J. Trantolo, D.E. Altobelli, eds. *Tissue Engineering And Biodegradable Equivalents, Scientific And Clinical Applications*. – New York: Marcel-Dekker, 2002. – P. 832.

50. Chou, A.J. Treatment of osteosarcoma at first recurrence after contemporary therapy: the Memorial Sloan-Kettering Cancer Center experience / A.J. Chou, P.R. Merola, L.H. Wexler et al. // *Cancer*. – 2005. – Vol. 104, N 10. – P. 2214-2221. doi: 10.1002/cncr.21417.

51. Craig, R. Metal wear-induced pseudotumour following an endoprosthetic knee replacement for Ewing sarcoma / R. Craig, M. Vlychou, C.L. McCarthy et al. // *Skeletal. Radiol.* – 2017. – Vol. 46, N 7. – P. 967-974. doi: 10.1007/s00256-017-2610-0.

52. Cruess, R.L. Infections in total hips secondary to a primary source elsewhere / R.L. Cruess, W.S. Bickel, K.L. vonKessler // *Clin. Orthop. Relat. Res.* – 1975. – Vol. 106. – P. 99-101. doi: 10.1097/00003086-197501000-00013.

53. Cuckler, J.M. Diagnosis and management of the infected total joint arthroplasty / J.M. Cuckler, A.M. Star, A. Alavi, R.B. Noto // *Orthop. Clin. North. Am.* – 1991. – Vol. 22, N 3. – P. 523-530.

54. D'Adamio, S. Soft tissue adhesion patterns over Trevira tube on modular endoprosthesis for malignant bone tumours: an in vitro study / S. D'Adamio, G. Cazzato, A. Ziranu et al. // *J. Biol. Regul. Homeost. Agents*. – 2017. – Vol. 31 (4 suppl. 1). – P. 37-42.

55. Deehan, D.J. The role of the rotating hinge prosthesis in the salvage arthroplasty setting / D.J. Deehan, J. Murray, P.D. Birdsall et al. // *J. Arthroplasty*. – 2008. – Vol. 23, N 5. – P. 683-688. doi: 10.1016/j.arth.2007.05.055.

56. De Gori, M. Modular Endoprostheses for Nonneoplastic Conditions: Midterm Complications and Survival / M. De Gori, G. Scoccianti, F. Frenos et al. // *Biomed. Res. Int.* – 2016;2016:2606521. doi: 10.1155/2016/2606521.

57. Dhanoa, A. Deep Infections after Endoprosthetic Replacement Operations in Orthopedic Oncology Patients / A. Dhanoa, V.A. Singh, H. Elbahri // *Surg. Infect. (Larchmt)*. – 2015. – Vol. 16, N 3. – P. 323-332. doi: 10.1089/sur.2014.049.

58. Eckardt, J.J. Endoprosthetic reconstruction after bone tumor resections of the proximal tibia / J.J. Eckardt, J.G. Matthews, F.R. Eilber // *Orthop. Clin. North. Am.* – 1991. – Vol. 22, N 1. – P.149-160.

59. Fuchs, N. Long-term results of the co-operative German-Austrian-Swiss osteosarcoma study group's protocol COSS-86 of intensive multidrug chemotherapy and surgery for osteosarcoma of the limbs / N. Fuchs, S.S. Bielack, D. Epler et al. // *Ann Oncol.* – 1998. – Vol. 9, N 8. – P. 893-899. doi: 10.1023/a:1008391103132.

60. Gebhardt, M.C. The use of bone allografts for limb salvage in high-grade extremity osteosarcoma / M.C. Gebhardt, D.I. Flugstad, D.S. Springfield, H.J. Mankin // *Clin. Orthop. Relat. Res.* – 1991. – Vol. 270. – P. 181-196.

61. Goetz, D.D. The prevalence of femoral osteolysis associated with components inserted with or without cement in total hip replacements. A retrospective matched-pair series / D.D. Goetz, E.J. Smith, W.H. Harris et al. // *J. Bone Joint Surg. Am.* – 1994. – Vol. 76, N 8. – P.1121-1129. doi: 10.2106/00004623-199408000-00002.

62. Gosheger, G. Endoprosthetic reconstruction in 250 patients with sarcoma / G. Gosheger, C. Gebert, H. Ahrens et al. // *Clin. Orthop.* – 2006. – Vol. 450. – P. 164-171. doi: 10.1097/01.blo.0000223978.36831.39.

63. Grimer, R.J. Management and outcome after local recurrence of osteosarcoma / R.J. Grimer, S. Sommerville, D. Warnock et al. // *Eur. J. Cancer.* – 2005. – Vol. 41, N 4. – P. 578-583. doi: 10.1016/j.ejca.2004.11.012.

64. Grimer, R.J. Very long-term outcomes after endoprosthetic replacement for malignant tumours of bone / R.J. Grimer, B.K. Aydin, H. Wafa et al. // *Bone Joint J.* – 2016. – Vol. 98-B, N 6. – P. 857-864. doi: 10.1302/0301-620X.98B6.37417.

65. Guo, W. Endoprosthetic replacement for primary tumours around the knee: experience from Peking University / W. Guo, T. Ji, R. Yang et al. // *J. Bone Joint Surg. Br.* – 2008. – Vol. 90, N 8. – P. 1084-1089. doi: 10.1302/0301-620X.90B8.20240.

66. Haijie, L. Implant Survival and Complication Profiles of Endoprostheses for Treating Tumor Around the Knee in Adults: A Systematic Review of the Literature Over the Past 30 Years / L. Haijie, L. Dasen, J. Tao et al. // *J. Arthroplasty.* – 2018. – Vol. 33, N 4. – P. 1275-1287. e3. doi: 10.1016/j.arth.2017.10.051.

67. Ham, S.J. Limb salvage surgery for primary bone sarcoma of the lower extremities: longterm consequences of endoprosthetic reconstructions / S.J. Ham, H. Schraffordt Koops, R.P. Veth et al. // *Ann Surg. Oncol.* – 1998. – Vol. 5, N 5. – P. 423-436. doi: 10.1007/BF02303861.

68. Hanna, S.A. Femoral diaphyseal endoprosthetic reconstruction after segmental resection of primary bone tumors / S.A. Hanna, M.D. Sewell, W.J.S. Aston et al. // *J. Bone Joint Surg. Br.* – 2010. – Vol. 92, N 6. – P. 867-874. doi: 10.1302/0301-620X.92B6.23449.

69. Hanssen, A.D. Assessment of patient selection criteria for treatment of the infected hip arthroplasty / A.D. Hanssen, D.R. Osmon // *Clin. Orthop. Relat. Res.* – 2000. – Vol. 381. – P. 91-100. doi: 10.1097/00003086-200012000-00011.

70. Hauer, T.M. Component Fracture in the Kotz Modular Femoral Tibial Reconstruction System: An Under-Reported Complication / T.M. Hauer, M.T. Houdek, R. Bhumbra et al. // *J. Arthroplasty.* – 2018. – Vol. 33, N 2. – P. 544-547. doi: 10.1016/j.arth.2017.09.028.

71. Heisel, C. Megaprotheses for the treatment of malignant bone tumors of the lower limbs / C. Heisel, S. Kinkel, L. Bernd, V. Ewerbeck // *Int. Orthop.* – 2006. – Vol. 30, N 6. – P. 452-457. doi: 10.1007/s00264-006-0207-7.

72. Henderson, E.R. Purse-string capsule repair to reduce proximal femoral arthroplasty dislocation for tumor--a novel technique with results / E.R. Henderson, J.M. Jennings, G.A. Marulanda et al. // *J. Arthroplasty.* – 2010. – Vol. 25, N 4. – P. 654-657. doi: 10.1016/j.arth.2009.11.002.

73. Henderson, E.R. Failure mode classification for tumor endoprotheses: retrospective review of five institutions and a literature review / E.R. Henderson, J.S. Groundland, E. Pala et al. // *J. Bone Joint Surg. Am.* – 2011. – Vol. 93, N 5. – P. 418-429. doi: 10.2106/JBJS.J.00834.

74. Henderson, E.R. Classification of Failure of Limb Salvage After Reconstructive Surgery for Bone Tumours: A Modified System Including Biological and Expandable Reconstructions / E.R. Henderson, M.I. O'Connor, P. Ruggieri et al. //

Bone Joint J. – 2014. – Vol. 96-B, N 11. – P. 1436-1440. doi: 10.1302/0301-620X.96B11.34747.

75. Henshaw, R.M. Modular endoprosthetic reconstruction for lower extremity skeletal defects: oncologic and reconstructive indications / R.M. Henshaw, J. Bickels, M.M. Malawer // *Semin Arthroplasty*. – 1999. – Vol. 10. – P. 180-187.

76. Holm, C.E. Implant and limb survival after resection of primary bone tumors of the lower extremities and reconstruction with mega-prostheses fifty patients followed for a mean of fourteen years / C.E. Holm, C. Bardram, A.F. Riecke et al. // *Int. Orthop.* – 2018. – Vol. 42, N 5. – P. 1175-1181. doi: 10.1007/s00264-018-3861-7.

77. Horowitz, S.M. The interaction of the macrophage and the osteoblast in the pathophysiology of aseptic loosening of joint replacements / S.M. Horowitz, B.P. Rapuano, J.M. Lane, A.H. Burstein // *Calcif. Tissue Int.* – 1994. – Vol. 54, N 4. – P. 320-324. doi: 10.1007/BF00295957.

78. Hsu, R.W. Reoperation results after segmental prosthetic replacement of bone and joint for limb salvage / R.W. Hsu, F.H. Sim, E.Y. Chao // *J. Arthroplasty*. – 1999. – Vol. 14, N 5. – P. 519-526. doi: 10.1016/s0883-5403(99)90071-2.

79. Hwang, J.S. From amputation to limb, salvage reconstruction: evolution and role of the endoprosthesis in musculoskeletal oncology / J.S. Hwang, A.D. Mehta, R.S. Yoon, K.S. Beebe // *J. Orthop. Traumatol.* – 2014. – Vol.15, Iss. 2. – P. 81-86. doi: 10.1007/s10195-013-0265-8.

80. Isakoff, M.S. Osteosarcoma: Current Treatment and a 633 Collaborative Pathway to Success / M.S. Isakoff, S.S. Bielack, P. Meltzer, R. Gorlick // *J. Clin. Oncol.* – 2015. – Vol. 33, N 27. – P. 3029-3035. doi: 10.1200/JCO.2014.59.4895.

81. Jasty, M.J. Histomorphological studies of the long-term skeletal responses to well fixed cemented femoral components / M.J. Jasty, W.J. Maloney, C.R. Bragdon et al. // *J. Bone Joint. Surg. Am.* – 1990. – Vol. 72, N 8. – P. 1220-1229.

82. Jeys, L.M. Risk of amputation following limb salvage surgery with endoprosthetic replacement, in a consecutive series of 1261 patients / L.M. Jeys, R.J. Grimer, S.R. Carter, R.M. Tillman // *Int. Orthop.* – 2003. – Vol. 27, N 3. – P. 160-163. doi: 10.1007/s00264-003-0429-x.

83. Jeys, L.M. Periprosthetic infection in patients treated for an orthopaedic oncological condition / L.M. Jeys, R.J. Grimer, S.R. Carter, R.M. Tillman // *J. Bone Joint Surg. Am.* – 2005. – Vol. 87, N 4. – P. 842-849. doi: 10.2106/JBJS.C.01222.

84. Jeys, L. The long-term risks of infection and amputation with limb salvage surgery using endoprostheses / L. Jeys, R. Grimer // *Recent. Results. Cancer Res.* – 2009. – Vol. 179. – P. 75-84. doi: 10.1007/978-3-540-77960-5_7.

85. Jiang, H. Natural product nitric oxide chemistry: new activity of old medicines / H. Jiang, A.C. Torregrossa, D.K. Parthasarathy, N.S. Bryan // *Evid. Based. Complement Alternat. Med.* – 2012, 2012: 873210. doi: 10.1155/2012/873210.

86. Jones, K.B. Severe periprosthetic cortical atrophy in the skeletally immature: a report of three cases / K.B. Jones, J.A. Buckwalter // *Iowa Orthop. J.* – 2005. – Vol. 25. – P. 75-81.

87. Kawai, A. Prosthetic knee replacement after resection of a malignant tumor of the distal part of the femur: medium to long-term follow-up results / A. Kawai, G.F. Muschler, J.M. Lane et al. // *J. Bone Joint. Surg. Am.* – P. 1998. – Vol. 80, N 5. – P. 636-647. doi: 10.2106/00004623-199805000-00004.

88. Kawai, A. A rotating-hinge knee replacement for malignant tumors of the femur and tibia / A. Kawai, J.H. Healey, P.J. Boland et al. // *J. Arthroplasty.* – 1999. – Vol. 14, N 2. – P. 187-196. doi: 10.1016/s0883-5403(99)90124-9.

89. Kenan, S. A rare case of pseudotumor formation associated with methyl methacrylate hypersensitivity in a patient following cemented total knee arthroplasty / S. Kenan, L. Kahn, N. Haramati, S. Kenan // *Skeletal. Radiol.* – 2016. – Vol. 45, N 8. – P. 1115-1122. doi: 10.1007/s00256-016-2372-0.

90. Konan, S. Modular tapered titanium stems in revision arthroplasty of the hip: the risk and causes of stem fracture / S. Konan, D.S. Garbuz, B.A. Masri, C.P. Duncan // *Bone Joint J.* – 2016. – Vol. 98-B, (1 Suppl. A). – P. 50-53. doi: 10.1302/0301-620X.98B1.36442.

91. Kotz, R. The development of a modular tumor endoprosthesis (KMFTR-HMRS-GMRS). Evolution, results and perspectives / R. Kotz // *Archivio di Ortop. Reumatol.* – 2005. – Vol. 116, N. 2. – P. 9-11.

92. Kretzer, J.P. Wear in Total Knee Arthroplasty--Just a Question of Polyethylene?: Metal Ion Release in Total Knee Arthroplasty / J.P. Kretzer, J. Reinders, R. Sonntag et al. // *Int. Orthop.* – 2014. – Vol. 38, N 2. – P. 335-340. doi: 10.1007 / s00264-013-2162-4.

93. Li, X. A comparative study between limb-salvage and amputation for treating osteosarcoma / X Li, Y Zhang, S Wan et al. // *J. Bone Oncol.* – 2016. – Vol. 5, N 1. – P. 15-21. doi: 10.1016/j.jbo.2016.01.001.

94. Liu, T. Medial head gastrocnemius muscle flap in the limb-salvage operation for proximal tibial osteosarcoma / T. Liu, Q. Zhang, X. Zhang et al. // *Zhong Nan Da Xue Xue Bao Yi Xue Ban.* – 2012. – Vol. 37, N 12. – P. 1250-1254. doi: 10.3969/j.issn.1672-7347.2012.12.012.

95. Malawer, M.M. Gastrocnemius transposition flap in conjunction with limb sparing surgery for primary bone sarcoma around the knee / M.M. Malawer, W.M. Price // *Plast. Reconstruct. Surg.* – 1984. – Vol. 73. – P. 741-750.

96. Malawer, M.M. Prosthetic survival and clinical results with use of large – segment replacements in the treatment of high – grade bone sarcomas / M.M. Malawer, L.B. Chou // *J. Bone Joint Surg. Am.* – 1995. – Vol. 77, N 8. – P. 1178-1182. doi: 10.2106/00004623-199508000-00003.

97. Maloney, W.J. Bone lysis in well-fixed cemented femoral components / W.J. Maloney, M.J. Jasty, A. Rosenberg et al. // *J. Bone Joint Surg. Br.* – 1990. – Vol. 72, N 6. – P. 966-970.

98. McGrath, A. Custom endoprosthetic reconstruction for malignant bone disease in the humeral diaphysis / A. McGrath, M.D. Sewell, S.A. Hanna et al. // *Acta Orthop. Belg.* – 2011. – Vol. 77, N 2. – P. 171-179.

99. Mitchelson, A.J. Biomaterial hypersensitivity; is it real? Supportive evidence and approach considerations for metal allergic patients following total knee arthroplasty / A.J. Mitchelson, C.J. Wilson, W.M. Mihalko et al. // *Biomed. Res. Int.* – 2015;2015:137287. doi: 10.1155/2015/137287.

100. Muschler, G.F. A custom distal femoral prosthesis for reconstruction of large defects following wide excision for sarcoma: results and prognostic factors / G.F.

Muschler, M.J. Levine, K. Ihara et al. // *Orthopedics*. – 1995. – Vol. 18, N 6. – P. 527-538.

101. Muscolo, D.L. Use of Distal Femoral Osteoarticular Allografts in Limb Salvage Surgery / D.L. Muscolo // *J. Bone Joint Surg. Am.* – 2005. – Vol. 87, N 11. – P. 2449-2455. doi: 10.2106/JBJS.D.02170.

102. Myers, G.J. The long-term results of endoprosthetic replacements of the proximal tibia for bone tumours / G.J. Myers, A.T. Abudu, S.R. Carter et al. // *J. Bone Joint Surg.* – 2007. – Vol. 89, N 12. – P. 1632-1627. doi: 10.1302/0301-620X.89B12.19481.

103. Myers, G.J. Endoprosthetic replacement of the distal femur for bone tumours: long-term results / G.J. Myers, A.T. Abudu, S.R. Carter et al. // *J. Bone Joint Surg. Br.* – 2007. – Vol. 89, N 4. – P. 521-526. doi: 10.1302/0301-620X.89B4.18631.

104. Nadorf, J. Influence of implant length and bone defect situation on primary stability after distal femoral replacement in vitro / J. Nadorf, S.B. Klein, S. Gantz et al. // *Knee*. – 2017. – Vol. 24, N 5. – P. 1016-1024. doi: 10.1016/j.knee.2017.07.010.

105. Nathan, S.S. Treatment algorithm for locally recurrent osteosarcoma based on local disease-free interval and the presence of lung metastasis / S.S. Nathan, R. Gorlick, S. Bukata et al. // *Cancer*. – 2006. – Vol. 107, N 7. – P. 1607-1616. doi: 10.1002/cncr.22197.

106. Pala, E. Survival of modern knee tumor megaprotheses: failures, functional results, and a comparative statistical analysis / E. Pala, G. Trovarelli, T. Calabrò et al. // *Clin. Orthop. Relat. Res.* – 2015. – Vol. 473, N 3. – P. 891-899. doi: 10.1007/s11999-014-3699-2.

107. Pala, E. Distal femur reconstruction with modular tumour prostheses: a single Institution analysis of implant survival comparing fixed versus rotating hinge knee prostheses / E. Pala, G. Trovarelli, A. Angelini, P. Ruggieri // *Int. Orthop.* – 2016. – Vol. 40, N 10. – P. 2171-2180. doi: 10.1007/s00264-016-3232-1.

108. Picci, P. Relationship of chemotherapy-induced necrosis and surgical margins to local recurrence in osteosarcoma / P. Picci, L. Sangiorgi, B.T. Rougraff et al.

// J. Clin. Oncol. – 1994. – Vol. 12, N 12. – P. 2699-2705. doi: 10.1200/JCO.1994.12.12.2699.

109. Raiss, P. Replacement of the proximal humerus with MUTARS tumor endoprotheses / P. Raiss, S. Kinkel, U. Sauter et al. // EJSO. – 2010. – Vol. 36, N 4. – P. 371-377. doi: 10.1016/j.ejso.2009.11.001.

110. Renard, A.J. Function and complications after ablative and limb-salvage therapy in lower extremity sarcoma of bone / A.J. Renard, R.P. Veth, H.W. Schreuder et al. // J. Surg. Oncol. – 2000. – Vol. 73, N 4. – P. 198-205. doi: 10.1002/(sici)1096-9098(200004)73:4<198::aid-jso3>3.0.co;2-x.

111. Roberts, P. Prosthetic replacement of the distal femur for primary bone tumours / P. Roberts, D. Chan, R.J. Grimer et al. // J. Bone Joint Surg. Br. – 1991. – Vol. 73, N 5. – P. 762-769.

112. Rodriguez-Galindo, C. Outcome after local recurrence of osteosarcoma: the St. Jude Children's Research Hospital experience (1970–2000) / C. Rodriguez-Galindo, N. Shah, M.B. McCarville et al. // Cancer. – 2004. – Vol. 100, N 9. – P. 1928-1935. doi: 10.1002/cncr.20214.

113. Ross, A.C. Endoprosthetic replacement of the proximal humerus / A.C. Ross, J.N. Wilson, J.T. Scales et al. // J. Bone Joint Surg. Br. – 1987. – Vol. 69, N 4. – P. 656-661.

114. Ruggieri, P. Local recurrence, survival and function after total femur resection and megaprosthesis reconstruction for bone sarcomas / P. Ruggieri, G. Bosco, E. Pala et al. // Clin. Orthop. Relat. Res. – 2010. – Vol. 468, N 11. – P. 2860-2866. doi: 10.1007/s11999-010-1476-4.

115. Ruggieri, P. Long term results of fixed-hinge megaprotheses in limb salvage for malignancy / P. Ruggieri, A.F. Mavrodenis, E. Pala et al. // Knee. – 2012. – Vol. 19, N 5. – P. 543-549. doi: 10.1016/j.knee.2011.08.003.

116. Sevelde, F. Total Femur Replacement After Tumor Resection: Limb Salvage Usually Achieved But Complications and Failures are Common / F. Sevelde, R. Schuh, J.G. Hofstaetter et al. // Clin. Orthop. Relat. Res. – 2015. – Vol. 473, N 6. – P. 2079-2087. doi: 10.1007/s11999-015-4282-1.

117. Sewell, M.D. Intercalary diaphyseal endoprosthesis reconstruction for malignant tibial bone tumors / M.D. Sewell, S.A. Hanna, A. McGrath et al. // *J. Bone Joint Surg. Br.* – 2011. – Vol. 93, N 8. – P. 1111-1117. doi: 10.1302/0301-620X.93B8.25750.

118. Shapeero, L.G. Complications of bone tumors after multimodal therapy / L.G. Shapeero, B. Poffyn, P.J. De Visschere et al. // *Eur. J. Radiology.* – 2011. – Vol. 77, N 1. – P. 51-67. doi: 10.1016/j.ejrad.2010.06.056.

119. Sharil, A. Early functional outcome of resection and endoprosthesis replacement for primary tumor around / A. Sharil, M.N. Azman, A. Nawaz et al. // *Malays. Orthop. J.* – 2013. – Vol. 7, N 1. – P. 30-35. doi: 10.5704/MOJ.1303.013.

120. Sim, I-W. Salvaging the limb salvage: management of complications following endoprosthesis reconstruction for tumours around the knee / I-W. Sim, L.F. Tse, E.T. Ek et al. // *Eur. J. Surg. Oncol.* – 2007. – Vol. 33, N 6. – P. 796-802. doi: 10.1016/j.ejso.2006.10.007.

121. Stevenson, J.D. Minimising aseptic loosening in extreme bone resections: custom-made tumour endoprostheses with short medullary stems and extra-cortical plates / J.D. Stevenson, C. Wigley, H. Burton et al. // *Bone Joint J.* – 2017. – Vol. 99-B, N 12. – P. 1689-1695. doi: 10.1302/0301-620X.99B12.BJJ-2017-0213.R1.

122. Takeuchi, A. What are the factors that affect survival and relapse after local recurrence of osteosarcoma? / A. Takeuchi, V.O. Lewis, R.L. Satcher et al. // *Clin. Orthop. Relat. Res.* – 2014. – Vol. 472, N 10. – P. 3188-3195. doi: 10.1007/s11999-014-3759-7.

123. Taniguchi, T. A Strategic Protocol to Improve the Process and Outcomes of Two-stage Revision Total Hip Arthroplasty / T. Taniguchi, W. Taniguchi, E. Miyamoto et al. // *Acta Med. Okayama.* – 2017. – Vol. 71, N 4. – P. 301-307. doi: 10.18926/AMO/55306.

124. Thomsen, M. Adverse reactions to metal orthopaedic implants after knee arthroplasty / M. Thomsen, V. Krenn, P. Thomas // *Hautarzt.* – 2016. – Vol. 67, N 5. – P. 347-351. doi: 10.1007/s00105-016-3793-3.

125. Trampuz, A. Prosthetic joint infections: update in diagnosis and treatment / A. Trampuz, W. Zimmerli // *Swiss. Med. Wkly.* – 2005. – Vol. 135, N 17-18. – P. 243-251.

126. Unwin, P.S. Aseptic loosening in cemented custom-made prosthetic replacement for bone tumours of the lower limb / P.S. Unwin, S.R. Cannon, R.J. Grimer et al. // *J. Bone Joint Surg. Br.* – 1996. – Vol. 78, N 1, – P. 5-13.

127. Wafa, H. Retrospective evaluation of the incidence of early periprosthetic infection with silver-treated endoprostheses in high-risk patients: case-control study / H. Wafa, R.J. Grimer, K. Reddy et al. // *Bone Joint J.* – 2015. – Vol. 97-B, N 2. – P. 252-257. doi: 10.1302/0301-620X.97B2.34554.

128. Weeden, S. European Osteosarcoma Intergroup The effect of local recurrence on survival in resected osteosarcoma / S. Weeden, R.J. Grimer, S.R. Cannon et al. // *Eur. J. Cancer.* – 2001. – Vol. 37. – P. 39-46.

129. Willis-Owen, C.A. Factors affecting the incidence of infection in hip and knee replacement: an analysis of 5277 cases / C.A. Willis-Owen, A. Konyves, D.K. Martin // *J. Bone Joint Surg. Br.* – 2010. – Vol. 92, N 8. – P. 1128–1133. doi: 10.1302/0301-620x.92b8.24333.

130. Wu, C.C. Implant design and resection length affect cemented endoprosthesis survival in proximal tibial reconstruction / C.C. Wu, R.M. Henshaw, T. Pritsch et al. // *J. Arthroplasty.* – 2008. – Vol. 23, N 6. – P. 886-893. doi: 10.1016/j.arth.2007.07.007.

131. Young, D.R. Effect of cisplatin chemotherapy on extracortical tissue formation in canine diaphyseal segmental replacement / D.R. Young, L.Y. Shin, M.G. Rock et al. // *J. Orthop. Res.* – 1997. – Vol. 15, N 5. – P. 773-780.

132. Zeegen, E.N. Survivorship analysis of 141 modular metallic endoprostheses at early follow-up / E.N. Zeegen, L.A. Aponte-Tinao, F.J. Hornicek et al. // *Clin. Orthop. Relat. Res.* – 2004. – Vol. 420. – P. 239-250. doi: 10.1097/00003086-200403000-00034.

ПРИЛОЖЕНИЕ

ШКАЛА MSTS ДЛЯ ОЦЕНКИ ФУНКЦИИ КОНЕЧНОСТИ ПОСЛЕ ЭНДОРПОТЕЗИРОВАНИЯ КОСТЕЙ И КРУПНЫХ СУСТАВОВ

1. ОБЩИЕ КРИТЕРИИ:

1.1. Интенсивность болевых ощущений, возникающих при движении протезированной конечностью

Баллы	Болевые ощущения	Обезболивание
V	Нет	Не требуется
IV	Промежуточные (периодические умеренные боли)	Ненаркотические анальгетики
III	Умеренные боли без потери трудоспособности	Ненаркотические анальгетики
II	Промежуточные (интерметирующие боли)	Периодически наркоотические анальгетики
I	Выраженные боли с потерей трудоспособности	Периодически наркоотические анальгетики
0	Значительная выраженность болевого синдрома	Постоянный прием наркоотических аналгетиков

1.2. Зависимость профессиональной пригодности и трудоспособности пациента от функциональных возможностей протезированной конечности

Баллы	Профессиональная пригодность	Трудоспособность
V	Без ограничений	Полная
IV	Промежуточная	Полная
III	Ограничена	Незначительное ограничение трудоспособности
II	Промежуточная	Трудоспособность ограничена
I	Значительные ограничения	Минимальная трудоспособность
0	Профессиональная непригодность	Полная нетрудоспособность

1.3. Эмоциональная реакция пациента на функциональный результат
эндопротезирования

Баллы	Восприятие функционального результата	Отношение к операции
V	Отличное	Посоветует другим
IV	Хорошее	Согласился бы на повторное вмешательство
III	Удовлетворительное	Согласился бы на повторное вмешательство
II	Относительно удовлетворительное	Согласился бы на повторное вмешательство
I	Скорее неудовлетворительное	Неохотно согласился бы на повторное вмешательство
0	Отрицательное	Не согласился бы на повторное вмешательство

2. КРИТЕРИИ ОЦЕНКИ ФУНКЦИИ НИЖНЕЙ КОНЕЧНОСТИ

2.1. Необходимость дополнительной опоры при стоянии и ходьбе

Баллы	Дополнительные средства опоры или ортезы	Частота применения
V	Не используются	Никогда
IV	Фиксирующая повязка (ортез)	Редко
III	Фиксирующая повязка (ортез)	Часто или всегда
II	Трость или костыль	Редко
I	Трость или костыль	Часто или всегда
0	Две трости или два костыля	Постоянно

2.2. Ограничение передвижения пациента, связанное с эндопротезированием (если ограничения вызваны другими причинами, например, заболеваниями сердечно-сосудистой или нервной системы, то они не учитываются)

Баллы	Ограничения передвижения	Тип ограничения передвижения
V	Без ограничений	Как до операции
IV	Промежуточные	Значительно меньше чем до операции
III	Передвижения ограничены	Значительно меньше чем на IV бал.
II	Промежуточные	Значительно меньше чем III бал.
I	Значительные ограничения	Может ходить только в помещении
0	Практически полное ограничение	Передвигается только с помощником или в кресле – каталке

2.3. Деформация конечности и нарушения походки

Баллы	Деформация конечности	Нарушение походки
V	Нет	Нет
IV	Не выражена	Прихрамывание
III	Незначительные косметические нарушения	Умеренная хромота
II	Промежуточная	Хромота
I	Значительные косметические нарушения	Выраженная хромота
0	Выраженная деформация	Не пользуется конечностью

3. КРИТЕРИИ ОЦЕНКИ ФУНКЦИИ ВЕРХНЕЙ КОНЕЧНОСТИ

3.1. Ограничение движений в руке

Баллы	Ограничение движений	Отведение в °
V	Нет ограничений	На 180°
IV	Промежуточное	На 180°
III	Подъем до уровня плеча (нет пронации)	На 90°
II	Промежуточное	На 30°
I	Подъем до уровня пояса	На 30°
0	Отведение отсутствует	На 0°

3.2. Выполнение точных («тонких») движений

Баллы	Ограничение движений	Функция кисти
V	Нет	Нормальная ловкость и чувствительность
IV	Промежуточное	Незначительное снижение функции (не может писать)
III	Утрата «тонких» движений	Снижение функции (не может застегнуть пуговицу)
II	Промежуточное	Снижение функции (не может удерживать ложку)
I	Выраженное	Не может ущипнуть
0	Нет движений	Не может схватить

3.3. Сила в руке и способность самостоятельно поднять предмет

Баллы	Способность поднять предмет	Сила в руке
V	Нет ограничений*	Одинаковая в обеих руках
IV	Промежуточная	Немного меньше чем в здоровой руке
III	Ограниченная	Значительно меньше чем в здоровой руке
II	Промежуточная	Может преодолеть только силу тяжести
I	Только с посторонней помощью	Не может преодолеть силу тяжести
0	Отсутствует	Отсутствует
* оперированной конечностью может поднять такой же вес, как и здоровой рукой		

Для получения результата, необходимо:

1. Оценить все исследуемые характеристики по 5-бальной шкале.
2. Сложить все полученные баллы.
3. Посчитать максимальный балл (количество признаков, умноженное на 5).

Результат - это пропорция общего количества баллов у данного больного к максимальному количеству баллов.